

CIRUGÍA DE BANCO Y AUTOTRASPLANTE EN ANEURISMA COMPLEJO DE ARTERIA RENAL *

Drs. Francisco Vargas S.¹, Javier Domínguez C.², Bruno Dagnino U.³,
Susana Searle F.³, Claudio Guerra S.³, Álvaro Saavedra Z.², Renato Mertens M.¹

¹ Departamento de Cirugía Vasculare y Endovascular.

² Departamento de Urología.

³ Sección de Cirugía Plástica y Reconstructiva. División de Cirugía.
Escuela de Medicina, Pontificia Universidad Católica de Chile.
Santiago, Chile.

Abstract

Complex renal artery aneurysm. Ex vivo repair and reimplantation

Introduction: True incidence of renal artery aneurysms is unknown but it has been estimated to be around 1%. They are usually asymptomatic and diagnosed through imaging studies done for other medical reasons. Those that are more than 2 cm in diameter or any aneurysm in pregnant women should be treated because of an elevated risk of rupture. We present a case of a man with a complex 2.5 cm renal artery aneurysm, successfully treated with ex vivo repair and reimplantation by a multidisciplinary team.

Key words: Renal artery aneurysm, ex vivo repair.

Resumen

Introducción: La incidencia real de los aneurismas de arteria renal es desconocida, pero se ha estimado en aproximadamente un 1%. Normalmente los pacientes son asintomáticos y su diagnóstico es habitualmente un hallazgo de estudios de imágenes solicitados por otras causas. El riesgo principal de los aneurismas mayores de 2 cm de diámetro o aquellos en mujeres embarazadas es la rotura. **Caso clínico:** Presentamos el caso de un hombre con diagnóstico de aneurisma complejo de arteria renal izquierda, que fue sometido a reparación exitosa mediante nefrectomía laparoscópica, cirugía de banco y autotrasplante por un equipo multidisciplinario.

Palabras clave: Aneurisma de arteria renal, cirugía de banco.

*Recibido el 29 de mayo de 2014 y aceptado para publicación el 2 de julio de 2014.

Los autores no refieren conflictos de interés.

Correspondencia: Dr. José Francisco Vargas S.
jfvargas@gmail.com

Dr. Renato Mertens M.
renatomertens@gmail.com

Introducción

La incidencia de aneurismas de arteria renal es baja. Generalmente son asintomáticos y se detectan como hallazgo en exámenes imagenológicos realizados por otras causas. Su rotura es poco habitual, pero es su complicación más temida.

Presentamos el caso clínico de un hombre portador de hipertensión arterial renovascular con un aneurisma de arteria renal izquierda de 2,5 cm de diámetro y anatomía compleja, tratado en forma multidisciplinaria con cirugía en etapas.

Caso clínico

Paciente de sexo masculino de 50 años, con antecedentes de hipertensión arterial en tratamiento con valsartán e hidroclorotiazida, intolerancia a glucosa y dislipidemia en tratamiento desde hace 12 años. Además exfumador de aproximadamente 5 paquetes/año, suspendido hace 8 años.

Por cuadro de dolor abdominal y lumbar izquierdo inespecífico fue estudiado con tomografía computada de abdomen y pelvis que detectó la presencia de un aneurisma de arteria renal izquierda. Posterior estudio con tomografía axial computada en fase arterial confirmó un aneurisma de arteria renal izquierda de 2,5 cm de diámetro mayor a nivel de su bifurcación en la pelvis renal. (Figuras 1A y B) Se estudió con angiografía selectiva renal que confirmó la presencia de gran aneurisma a nivel del

hilio renal, con compromiso de la trifurcación de la arteria renal (Figura 2). Esto descartó la posibilidad de completar un eventual tratamiento endovascular, dada imposibilidad de tratar sin producir infarto renal masivo. Dado lo profundo de la lesión en el hilio renal y las múltiples ramas que nacían del aneurisma, se descartó la posibilidad de tratamiento convencional *in situ*. La angiografía confirmó además la presencia de displasia fibromuscular renal bilateral sin estenosis crítica.

Se programó tratamiento electivo por un equipo multidisciplinario, mediante explante laparoscópico de su riñón izquierdo, resección de su aneurisma con revascularización de las ramas segmentarias utilizando injerto de vena safena y reimplante renal en fosa iliaca. Su función renal era normal, con creatinemia de 0,95 mg/dL.

El equipo de urología realizó nefrectomía laparoscópica en decúbito lateral derecho. Una vez extirpado el riñón y perfundido con solución de preservación en frío, el equipo de cirugía vascular completó la disección del aneurisma y aislamiento de las 3 ramas que nacían del saco; la superior de aproximadamente 4 mm de diámetro, que se bifurcaba inmediatamente en dos ramas más pequeñas, y la media e inferior que median aproximadamente 2 mm de diámetro cada una. Se procedió a completar el cierre de la incisión de la nefrectomía a cargo del equipo de urología y se reposicionó al paciente para realizar safenectomía del muslo por cirugía vascular. Con un segmento de vena que incluía una bifurcación se procedió a anastomosar término-

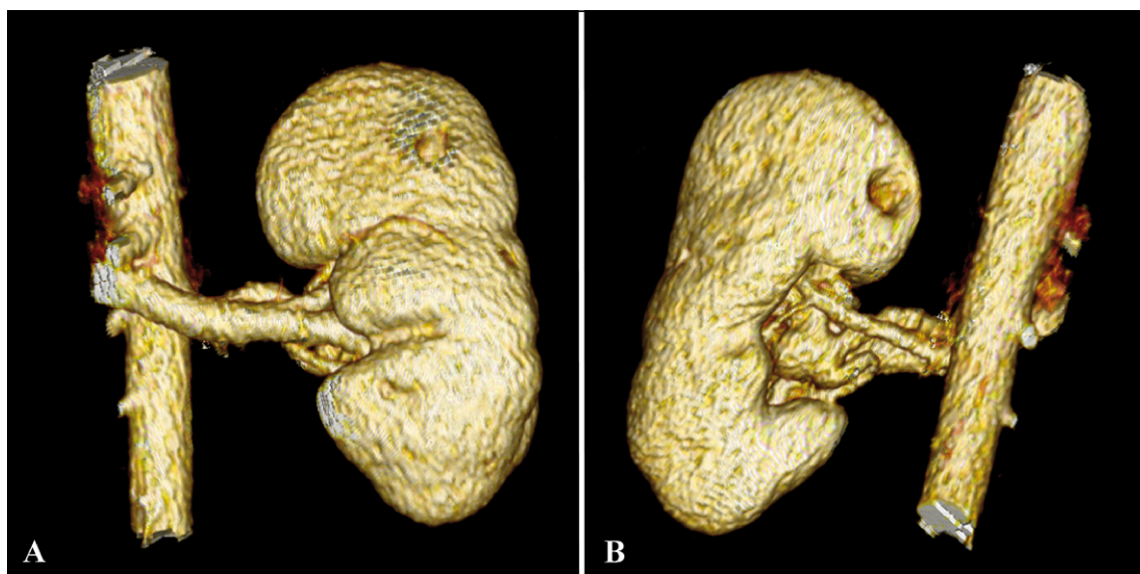


Figura 1. Visión anterior (A) y posterior (B) de reconstrucción 3D de tomografía axial computada en fase arterial mostrando relación del aneurisma de arteria renal izquierda con la vena y la pelvis renal.

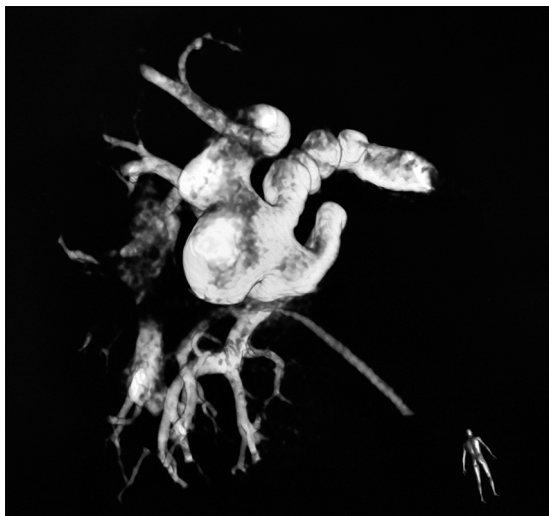

Figura 2. Angiografía selectiva rotacional 3D de arteria renal izquierda evidenciando extensa displasia fibromuscular y compromiso aneurismático de su trifurcación.

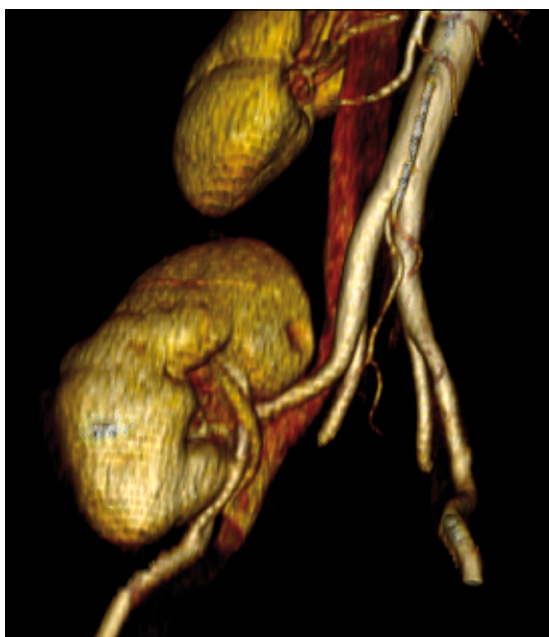


Figura 4. Reconstrucción tridimensional de tomografía computada en fase arterial a los 6 meses de su cirugía que evidencia adecuada permeabilidad de la reconstrucción arterial y venosa.

terminalmente la rama más cefálica (de mayor diámetro) del riñón al extremo de la vena safena, utilizada en forma invertida. El equipo de cirugía plástica completó las anastomosis de las dos ramas remanentes con técnica microquirúrgica; la primera

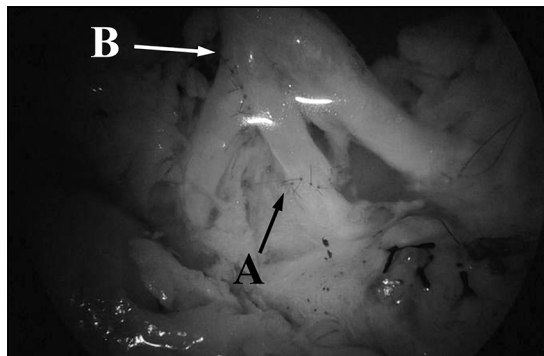


Figura 3. Fotografía de las 2 anastomosis microquirúrgicas: término-terminal (A) y término-lateral (B) de vena safena invertida a ramas de arteria renal.

en forma término-terminal a la rama descrita de la vena y la segunda de manera término lateral a la vena safena (Figura 3). Siempre se mantuvo el riñón sobre hielo. Finalmente se procedió a reimplantar el riñón en fosa ilíaca derecha a cargo de los equipos de urología y cirugía vascular, anastomosando la vena safena a la arteria iliaca externa derecha y la vena renal a la vena iliaca externa derecha; ambas de forma término-lateral.

En el postoperatorio tuvo cuadro febril intermitente por lo que se estudió con tomografía axial computada en fase arterial de tórax, abdomen y pelvis, que demostró un infarto renal pequeño en el riñón reimplantado; sin otros hallazgos. Evolución posterior sin incidentes, siendo dado de alta al séptimo día, sin necesidad de terapia antihipertensiva.

Al sexto mes se estudió con nueva tomografía computada en fase arterial que demostró adecuada permeabilidad de la reconstrucción (Figura 4).

No ha requerido antihipertensivos para control de su presión arterial desde el alta y su función renal es normal (creatininemia 1,06 mg/dL). No ha vuelto a presentar dolor lumbar que consideramos retrospectivamente atribuible a su aneurisma.

Discusión

Se describe la incidencia de aneurismas de arteria renal en 0,3 a 1,3% de la población¹. La mayoría son únicos, saculares y se ubican a nivel de la bifurcación de la arteria renal principal; siendo un 90% extraparenquimatosos². Afectan principalmente a mujeres y son frecuentemente secundarios a displasia fibromuscular. Por esta razón se pueden asociar a hipertensión renovascular. Otras causas menos frecuentes de estos aneurismas son: trauma, disección, infección e inflamación (p ej, poliarteritis nodosa).

Generalmente son asintomáticos y se detectan como hallazgo en exámenes imagenológicos realizados por otras causas. Su rotura es un hecho infrecuente que se estima cercano al 5%, pero es obviamente la complicación más temida. Este riesgo es mayor en pacientes con aneurismas no calcificados de más de 2 cm de diámetro, mujeres embarazadas (principalmente en el tercer trimestre) y asociación con hipertensión arterial o displasia fibromuscular¹. La rotura de estos aneurismas durante el embarazo conlleva un elevado riesgo de mortalidad materna que se acerca al 70% y mortalidad fetal cercana al 100%. Otras complicaciones posibles de estos aneurismas son la trombosis de la arteria renal, embolización hacia el parénquima renal y la formación de fistulas arteriovenosas².

Las guías actuales de tratamiento se basan en la revisión institucional extensa de esta patología realizada por Henke et al³. La información reportada apoya el tratamiento de: 1) Aneurismas renales mayores a 1 cm de diámetro cuando se asocian a hipertensión de difícil manejo; 2) Todo aneurisma renal mayor a 2 cm de diámetro y 3) La mayoría de los aneurismas entre 1,5 y 2 cm dependiendo de los factores asociados.

El tratamiento de aneurismas simples previos a la bifurcación de la arteria renal puede completarse con éxito mediante tratamiento endovascular, con exclusión del aneurisma mediante uso de *stents* cubiertos y/o embolización del saco. Esto también puede plantearse cuando el aneurisma involucra sólo una rama arterial distal ya que su embolización no afectará mayormente la función renal, al causar un infarto pequeño y localizado.

En caso de contraindicarse el tratamiento endovascular, se hace necesario el tratamiento quirúrgico abierto *in situ*, que puede ser mediante aneurismectomía con arteriorrafia primaria o cierre del defecto con parche de vena safena o material protésico. También se puede reconstruir mediante *bypass*.

Cuando el aneurisma compromete varias ramas o se extiende profundamente en el hilio renal, como en el caso descrito en este reporte, se hace técnicamente imposible tratarlo *in situ* preservando adecuadamente el parénquima renal, por lo que se plantea el explante y reconstrucción arterial *ex vivo*. Algunos

autores han descrito la reconstrucción arterial sin división del uréter pero esto dificulta la criopreservación del riñón y hace imposible evitar una extensa lumbotomía o laparotomía media.

Desde su descripción en el año 1991 por Clayman et al, la nefrectomía por vía laparoscópica ha demostrado disminuir la morbimortalidad perioperatoria en comparación con la cirugía abierta⁴. Es utilizada ampliamente para la nefrectomía de donantes vivos en cirugías de trasplante renal, disminuyendo su estadía hospitalaria⁵. Por esta razón decidimos hacer una nefrectomía laparoscópica, seguida de la resección aneurismática y reconstrucción arterial *ex-vivo* compleja, con posterior autotrasplante renal.

Aunque antiguamente la nefrectomía era el tratamiento de elección, ahora debe ser la última opción; reservado para lesiones extremadamente complejas, habitualmente asociadas a fistulas arteriovenosas.

El tratamiento multidisciplinario mediante cirugía de banco debiera ser considerado en el tratamiento en aneurismas complejos de arteria renal que, tratados por vía endovascular o mediante reparación *in situ*, tienen riesgo elevado de pérdida relevante de masa renal.

Referencias

1. Gallagher KA, Phelan MW, Stern T, Bartlett ST. Repair of complex renal artery aneurysms by laparoscopic nephrectomy with *ex vivo* repair and autotransplantation. *J Vasc Surg.* 2008;48:1408-13.
2. Eskandari MK, Resnick SA. Aneurysms of the renal artery. *Semin Vasc Surg.* 2005;18:202-8.
3. Henke PK, Cardneau JD, Welling TH 3rd, Upchurch GR Jr, Wakefield TW, Jacobs LA, et al. Renal artery aneurysms: a 35-year clinical experience with 252 aneurysms in 168 patients. *Ann Surg.* 2001;234:454-62; discussion 462-3.
4. Clayman RV, Kavoussi LR, Soper NJ, Dierks SM, Merety KS, Darcy MD, et al. Laparoscopic nephrectomy. *N Engl J Med.* 1991;324:1370-1.
5. Flowers JL, Jacobs S, Cho E, Morton A, Rosenberger WF, Evans D, et al. Comparison of open and laparoscopic live donor nephrectomy. *Ann Surg.* 1997;226:483-9; discussion 489-90.