

TÉCNICA DE LIGADURA SUBFASCIAL MINI-INVASIVA DE VENAS PERFORANTES DE LAS PIERNAS*

Drs. Leopoldo Mariné M.¹, Rodrigo Tapia L.¹,
Michel Bergoeing R.¹, Renato Mertens M.¹, Francisco Vargas S.¹,
Francisco Valdés E.¹, Albrecht Krämer Sch.¹

¹ Departamento de Cirugía Vascular y Endovascular, Pontificia Universidad Católica de Chile. Santiago, Chile.

Abstract

Treatment of incompetent perforator leg veins by minimally invasive subfascial ligation

Perforator vein incompetence is a specific form of lower extremity venous insufficiency characterized by localized hyperpigmentation, venous ulceration or recurrence of varicose veins. Surgical treatment ranges from the extensive conventional open subfascial ligation to percutaneous radiofrequency or laser techniques with unknown late outcome. A minimally invasive technique of subfascial ligation through small incisions described by Qeral, with acceptable results, has been successfully used and improved in recent years by our group. Details of the technique and pre-operative management are described.

Key words: Leg veins, perforator, treatment, minimally invasive.

Resumen

La insuficiencia de venas perforantes es una forma de insuficiencia venosa de extremidades inferiores que se manifiesta por hiperpigmentación cutánea localizada, desarrollo de úlceras venosas o recurrencia de várices previamente operadas. Su tratamiento comprende desde cirugías cruentas como la ligadura subfascial abierta a técnicas percutáneas de radiofrecuencia o láser con resultados alejados desconocidos. Dentro de las técnicas mínimamente invasivas se encuentra la cirugía de ligadura subfascial de perforantes con mini-incisiones descrita por Qeral, de eficacia demostrada y que hemos realizado y perfeccionado exitosamente en los últimos años. Se describen detalles de la técnica y de la planificación pre-operatoria de pacientes con esta patología.

Palabras clave: Venas de las piernas, perforantes, tratamiento, mini invasiva.

*Recibido el 17 de marzo de 2014 y aceptado para publicación el 23 de abril de 2014.

No hubo fuente de apoyo financiero. Los autores no refieren conflictos de interés.

Correspondencia: Dr. Leopoldo Mariné M.
marinepolo@yahoo.com

Introducción

La insuficiencia valvular venosa crónica de las extremidades inferiores (IVCEI) es una condición patológica responsable de variadas manifestaciones clínicas como várices, úlceras venosas, flebitis o hemorragia; con implicancias en la disminución de la productividad individual, deterioro en la calidad de vida y altos costos para la Salud Pública. La IVCEI compromete uno o más de los territorios venosos superficial, profundo o el de las venas perforantes.

Aunque la existencia de venas perforantes data desde fines del siglo XVIII en dibujos de Justus Christian Von Loder, la relevancia de la insuficiencia de venas perforantes (IVP) dentro de la IVCEI fue establecida por Linton¹ y Cockett² en décadas pasadas. La IVP además de manifestarse clínicamente con síntomas de IVCEI, se encuentra presente en dos tercios de los pacientes con hiperpigmentación de las piernas³, es responsable del desarrollo y recurrencia de úlceras venosas^{4,5} y de gran proporción de la recurrencia de várices operadas⁶.

El tratamiento quirúrgico inicial comprendía la ligadura subfascial de las venas perforantes a través de abordaje cruento y extenso en las piernas según técnica descrita por Linton¹ y Cockett². Posteriormente se han desarrollado técnicas menos invasivas como la ligadura endoscópica (SEPS)⁷, la esclero-

terapia⁸ y recientemente la ablación con radiofrecuencia o láser. La complejidad de ejecución y los resultados entre estas técnicas son variables. Dentro de las técnicas mínimamente invasivas se encuentra la cirugía de ligadura subfascial de perforantes con mini-incisiones descrita por Qural y Criado⁹, de eficacia demostrada¹⁰ y cuya técnica hemos adoptado en nuestro medio en los últimos años en forma exitosa, razón por la cual queremos darla a conocer localmente.

Técnica

En primer lugar es fundamental realizar una adecuada planificación preoperatoria con estudio de imágenes con un Dúplex Venoso adecuado, el que debe comprender la evaluación completa de las venas de ambas extremidades, con el paciente acostado y de pie. Este examen permite diagnosticar las venas perforantes insuficientes, identificar su trayecto vertical y variadas localizaciones, y cuantificar la magnitud del reflujo. Es fundamental programar la marcación ecográfica de las venas perforantes significativas antes de la cirugía, debiéndose mantener esta marcación hasta la llegada del paciente al quirófano.

En el pabellón, previo a la anestesia y con el paciente de pie al lado de la mesa operatoria, debe reforzarse la marcación de las venas perforantes

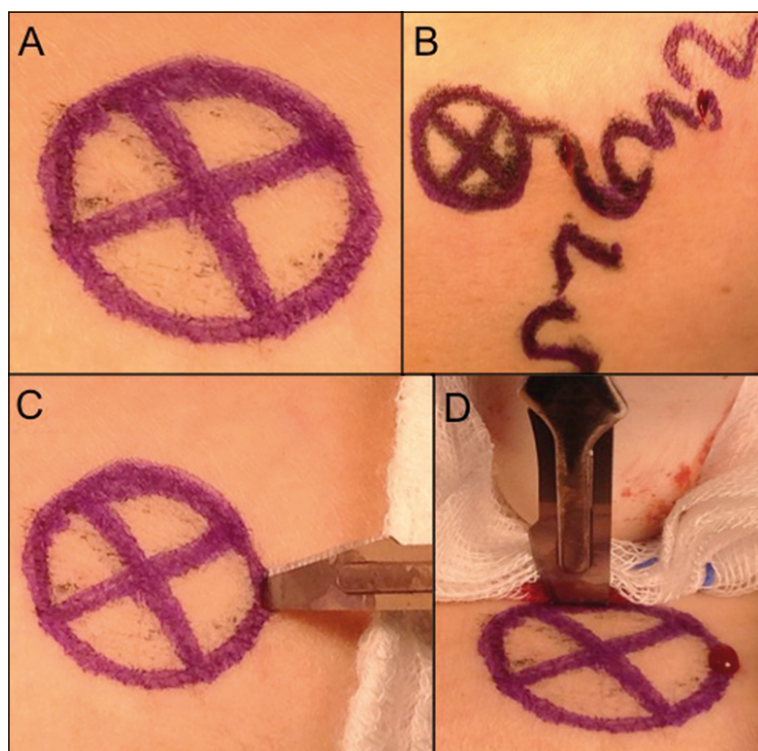


Figura 1. Imágenes de extremidad inferior a intervenir con marcación ecográfica preoperatoria de piel señalando localización de vena perforante insuficiente en el centro del círculo marcado, en sitio de intersección de líneas (1A). Posteriormente, en pabellón, se realiza marcación de paquetes varicosos en la proximidad de las perforantes (1B). En 1C y 1D se observan las mini-incisiones con bisturí número 15 en cuatro puntos cardinales del círculo.

con un plumón indeleble, realizándose una marca distintiva. Utilizamos un círculo y una cruz, de manera que la vena perforante se ubique en el centro de la intersección de la cruz (Figura 1A), siendo posible palpar un orificio en la fascia al colocar un dedo en este sitio de marcación ecográfica previa. Posteriormente se debe realizar la marcación de los paquetes varicosos dilatados según técnica habitual, identificándose las venas dilatadas en continuidad con las perforantes insuficientes (Figura 1B).

La técnica comienza con la realización de cuatro cortes pequeños de 3 a 4 mm, profundos y equidistantes utilizando un bisturí número 15 (Figura 1C), en los 4 puntos cardinales del círculo previamente marcado (a las 3, 6, 9 y 12 h del reloj), en torno de la vena perforante insuficiente que se encuentra en el centro del círculo (Figura 1D). Los cortes deben tener la profundidad necesaria para atravesar la aponeurosis, siendo a veces necesario complementar el corte con el bisturí con la introducción de una pinza mosquito. Las incisiones pueden ser realizadas en piel con lipodermatoesclerosis localizada secundaria a IVP, pero se debe tener cuidado cuando la perforante se ubica en un trayecto arterial.

A continuación se aplica un punto de sutura de polipropileno de 3-0 de 90 cm, y aguja SH, con la profundidad suficiente que permita atravesar la fascia (Figura 2A). Este punto comunica en forma continua las 4 incisiones, debiéndose introducir la aguja en forma secuencial en cada uno de los orificios, a la manera de una bolsa de tabaco o una jareta y conformando un rombo por debajo de la piel y en torno de la vena insuficiente (Figura 2B).

En una descripción paso a paso de este punto,

se debe comenzar por introducir la aguja por la primera incisión con una orientación suficiente como para permitir llegar a una profundidad subfascial. Se retira la aguja por el centro del orificio de piel adyacente, utilizándose una pinza o un porta-agujas para aprehender la salida de la aguja (Figura 3A). A continuación se introduce la aguja nuevamente por el mismo orificio por el que salió anteriormente, esta vez en dirección al siguiente orificio adyacente (Figura 3B). Una vez retirada la aguja por ese orificio se habrá completado la mitad del rombo. En este momento puede utilizar una pinza Allis de manera de crear una asa en la mitad del trayecto del punto (Figura 4A). La segunda mitad se realiza de igual manera, pasando por el tercer orificio de piel intermedio (Figura 3C), en dirección al orificio de introducción inicial hasta completarse finalmente el rombo (Figura 3D). Se debe entonces tensionar las suturas entre la Allis y la salida de la sutura, permitiendo advertir cualquier tracción de la piel debido a adherencia indeseada de la sutura a la dermis, la que debe ser liberada antes de anudar (Figura 4A).

Finalmente se anuda la sutura con múltiples nudos guiados dentro del orificio, evitando imponer excesiva fuerza que corte la sutura, con al menos 6 nudos que deben disponerse en sentido contrarios para bloquear el nudo, quedando este invisible por debajo de la piel al cortarse. En este momento se debe revisar si la reparación realizada es adecuada, siendo esperable y deseable observar un abultamiento de la piel que se encuentra circunscrita por los 4 orificios (Figura 4B), y a la palpación con dedo en el centro del rombo debe ser posible apreciar la desaparición del orificio en la fascia lo que traduce

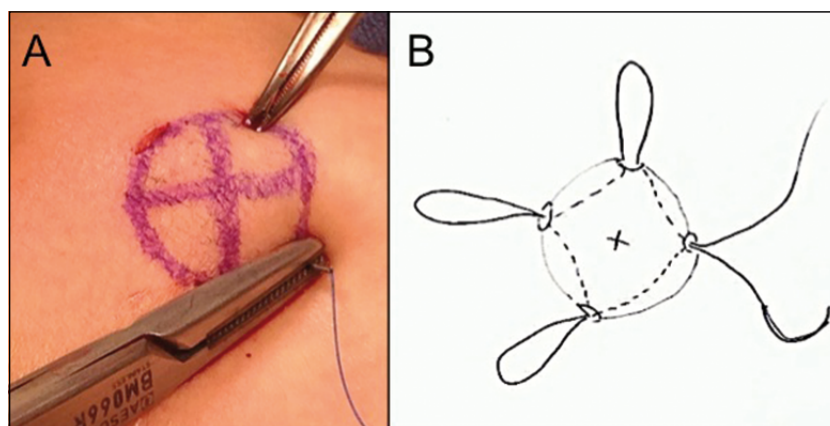


Figura 2. La imagen muestra el círculo de demarcación con los 4 cortes pequeños realizados en torno a la vena perforante. Una aguja de sutura de polipropileno de 3-0 es introducida por uno de los orificios de corte, dirigida en profundidad hacia el orificio adyacente, y posteriormente extraída con la asistencia de una pinza (2A). Esta maniobra se repite en forma secuencial según lo muestra el dibujo (2B), conformando una jareta por debajo de la piel y en torno de la vena insuficiente.

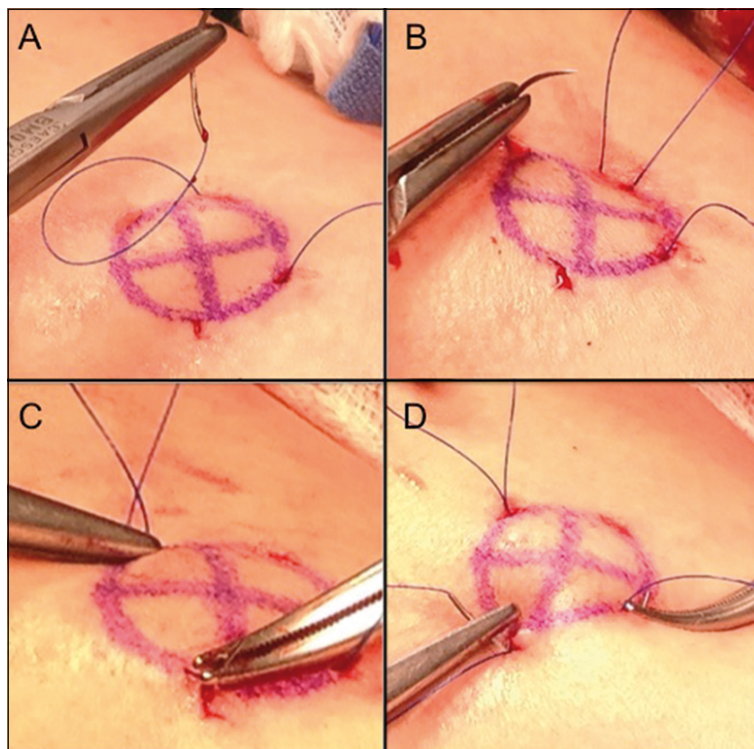


Figura 3. Imágenes 3A, 3B, 3C y 3D muestran una visión magnificada de los pasos secuenciales del avance de la sutura de polipropileno entre los 4 orificios en el perímetro del círculo de demarcación.

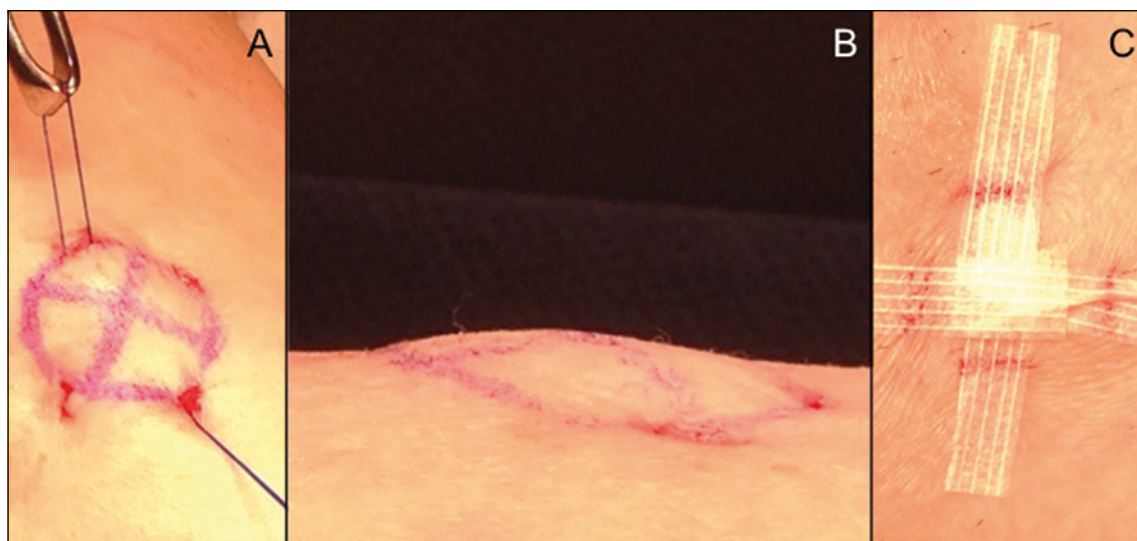

Figura 4. Imágenes de detalles de la intervención. En 4A se observa la maniobra de tensión de la sutura asistida por una pinza Allis, realizada previo a su anudación, para identificar sitios de pinzamiento de la dermis. En 4B imagen de la piel de la extremidad en visión lateral permite apreciar el abultamiento esperable de la piel que se encuentra circunscrita por la sutura anudada. En 4C se muestran los cuatro orificios de piel afrontados con cierre adhesivo (steri-strip).

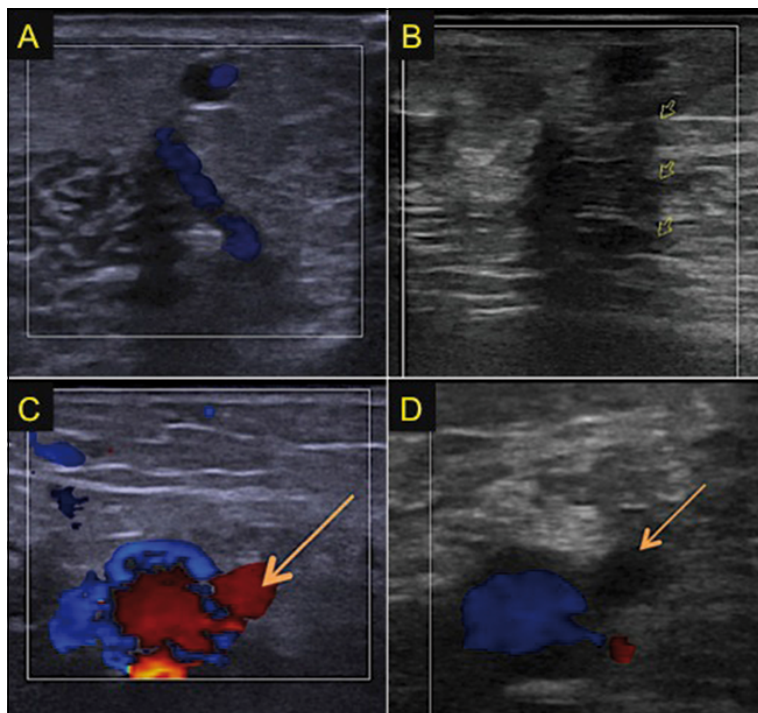


Figura 5. Imágenes de estudio venoso con ultrasonido en localización comparativa muestran venas perforantes insuficientes en el estudio inicial (5A y 5C) y luego de ligadura subaponeurótica (5B y 5D). En estudio en visión longitudinal (5A) se muestra una vena perforante insuficiente; que luego de su ligadura, en 5B se observa sin flujo (flechas amarillas). En 5C se observa imagen en corte transversal de vena perforante (flecha amarilla) y su relación con la vena poplítea; mientras que la misma perforante en 5D se observa trombosada después de la ligadura.

la oclusión del trayecto de la perforante. En caso de que el punto no sea satisfactorio en esta evaluación deberá repetirse. Para terminar, los cuatro orificios en la piel pueden cerrarse con sutura intradérmica o con afrontamiento, no debiendo visualizar indicio alguno de la sutura (Figura 4C).

El tratamiento de las venas perforantes con la técnica descrita es sencillo y rápido (5 a 10 min), con buenos resultados en seguimiento con dúplex venoso (Figura 5). Esta técnica debe ser considerada una intervención adicional a la cirugía de várices habitual (safenectomía, ablación con láser, ablación con radiofrecuencia, ligadura de colaterales, etc.), siendo posible de realizar en cualquier momento durante la cirugía.

Referencias

1. Linton RR. The Communicating Veins Of The Lower Leg And The Operative Technic For Their Ligation. *Ann Surg.* 1938;107:582-93.
2. Cockett FB. The pathology and treatment of venous ulcers of the leg. *Br J Surg.* 1955;43:260-78.
3. Myers KA, Ziegenbein RW, Zeng GH, Matthews

PG. Duplex ultrasonography scanning for chronic venous disease: patterns of venous reflux. *J Vasc Surg.* 1995;21:605-12.

4. De Palma RG, Kowallek DL. Venous ulceration: a cross-over study from nonoperative to operative treatment. *J Vasc Surg.* 1996;24:788-92.
5. Negus D, Friedgood A. The effective management of venous ulceration. *Br J Surg.* 1983;70:623-7.
6. Rutherford EE, Kianifard B, Cook SJ, Holdstock JM, Whiteley MS. Incompetent perforating veins are associated with recurrent varicose veins. *Eur J Vasc Endovasc Surg.* 2001;21:458-60.
7. Kalra M, Gloviczki P. Surgical treatment of venous ulcers: role of subfascial endoscopic perforator vein ligation. *Surg Clin North Am.* 2003;83:671-705.
8. Ouvry P, Ouvry P, Guenneguez H. Sclerotherapy of perforating veins. *Technics, doses.* *Phlebologie* 1987;40:633-41.
9. Qeral LA, Criado FJ. Miniincisional ligation of incompetent perforating veins of the legs. *J Vasc Surg.* 1997;25:437-41.
10. Lasheen AE, Hefny MR, El Askry SM, Al Bakly E. Closed subfascial ligation of incompetent perforating veins of the lower extremities. *Surg Today* 2004;34:1057-60.