

Trombolisis mecánica y fármaco-mecánica en el tratamiento de trombosis venosa profunda sin respuesta clínica con tratamiento médico convencional

LEOPOLDO MARINE, JESÚS URBINA, MICHEL BERGOEING, FRANCISCO VALDÉS, RENATO MERTENS, ALBRECHT KRAMER

Mechanical and pharmacomechanical thrombolysis in deep venous thrombosis with no clinical response to conventional treatment

Background: Conventional treatment of deep vein thrombosis (DVT) is anticoagulation, bed rest and limb elevation. Proximal DVT patients with persisting edema, pain and cyanosis of extremities despite of conventional therapy may develop ischemia. Direct treatment of thrombosis becomes necessary. **Aim:** To report our experience with mechanical thrombolysis of proximal lower extremity DVT. **Material and Methods:** Retrospective review of medical records of proximal DVT patients treated with thrombolysis between March 2012 and August 2015. Thirteen patients, 14 limbs, median age 34 years (22-85), 8 women, were admitted with pain and swelling of recent onset; one patient with venous gangrene. All patients initially received heparin in therapeutic doses without clinical improvement. **Results:** In all 13 cases, mechanical thrombolysis was performed using AngioJet®, and associated with single dose thrombolytic agent in 9. Additional angioplasty for residual stenosis was performed in 12 (7 stents) and IVCF were implanted in 8. All patients were subsequently anticoagulated. Early outcomes with disappearance of pain and decrease of edema, with no mortality or bleeding complications. The patient with foot gangrene required amputation. **Conclusions:** Mechanical thrombolysis with a single dose of a thrombolytic agent is safe and effective in patients with proximal DVT with an unfavorable evolution.

(Rev Med Chile 2017; 145: 63-71)

Key words: Gangrene; Mechanical Thrombolysis; Thrombolytic Therapy; Thrombophlebitis; Venous Thrombosis.

La trombosis venosa profunda (TVP) proximal o ilio-femoral es un subgrupo de TVP con mayor riesgo de complicaciones agudas, como el tromboembolismo pulmonar (TEP) o la flegmasia¹, y crónicas como el síndrome post-trombótico (SPT)¹⁻³ y la recurrencia de TVP⁴.

El tratamiento convencional inicial de la TVP

es la anticoagulación y el reposo absoluto con elevación de la extremidad comprometida (posición de Trendelenburg). Pacientes con TVP proximales que persisten con edema, dolor y cianosis de la extremidad pese a tratamiento convencional pueden evolucionar a isquemia. En ellos es necesario un tratamiento directo sobre la trombosis^{1,5,6} para

Departamento de Cirugía Vascul y Endovascular. Escuela de Medicina, Pontificia Universidad Católica de Chile. Santiago, Chile.

Sin apoyo financiero. Sin conflictos de interés. Estudio aprobado por el Comité de Ética UC con Número 15-104.

Recibido el 26 de abril de 2016, aceptado el 28 de noviembre de 2016.

Correspondencia: Dr. Leopoldo Mariné M. Apoquindo 3990 Of. 601, Santiago, Chile. Fax: (562) 632 6812 marinepolo@yahoo.com

permitir el rápido alivio de la obstrucción venosa, lo que ha demostrado disminuir el daño valvular, el SPT y la recurrencia de TVP⁵.

El concepto de “vena abierta” es una estrategia activa de eliminación rápida de la obstrucción venosa por extracción, lisis y/o aspiración del trombo. Intervenciones como la trombectomía venosa⁷ y la trombolisis dirigida por catéter^{1,5} se han realizado en el pasado con morbilidad relevante. La trombolisis fármaco-mecánica (TFM) ha surgido en los últimos años como una alternativa efectiva para el tratamiento de la TVP proximal con evolución desfavorable⁵.

Presentamos nuestra experiencia con trombolisis mecánica (TM) y fármaco-mecánica en pacientes con TVP proximal que presentan falta de respuesta clínica al tratamiento médico convencional o amenaza de gangrena venosa.

Material y Método

Estudio retrospectivo de 13 pacientes consecutivos portadores de TVP extensa con o sin flegmasia, intervenidos con TM o TFM entre marzo de 2012 y agosto de 2015, siguiendo una metodología de tratamiento similar. Todos los pacientes presentaban TVP proximal y 9 adicionalmente TVP fémoro-poplitea. Se revisan los registros clínicos, imágenes diagnósticas y seguimiento clínico con clasificación CEAP⁸ y Escala Villalta⁹ e imagenológico.

El diagnóstico clínico inicial de TVP se confirmó mediante dúplex venoso. Los pacientes fueron tratados inicialmente con reposo absoluto en posición de Trendelenburg y heparina no fraccionada endovenosa en dosis terapéutica efectiva controlada¹⁰. Los pacientes que consultaron con flegmasia o aquellos que cursando con TVP proximal evolucionan sin mejoría clínica a pesar del tratamiento médico señalado, fueron

seleccionados para manejo con TFM. La ausencia de mejoría clínica se definió como la persistencia de edema significativo y dolor de la extremidad luego de 48 h de tratamiento médico controlado.

La trombolisis fue planificada en base a características clínicas e imágenes del angio-TAC y siguiendo los criterios de selección señalados en la Tabla 1.

Pacientes con mayor riesgo de hemorragia fueron incluidos, pero tratados solo con TM. Se definió como éxito angiográfico la lisis de $\geq 50\%$ de la trombosis comparado con la flebografía inicial¹¹ y como éxito clínico, la desaparición del dolor, recuperación de la viabilidad de la extremidad en caso de flegmasia o la disminución del edema y congestión de la extremidad.

Metodología de tratamiento en TM y TFM

1. Intervención en sala de angiografía o híbrida, bajo anestesia local con sedación o anestesia general (Figura 1).
2. Instalación de filtro de vena cava inferior (FVCI) por vía yugular o femoral contralateral para profilaxis de TEP.
3. Acceso por punción eco-guiada de vena permeable caudal al sitio de la trombosis, utilizándose la vena femoral o safena interna en TVP ilio-cava o la vena poplítea si es fémoro-poplítea.
4. Flebografía inicial para confirmar la extensión de la trombosis y definir el trayecto a seguir con las guías y catéteres.
5. TFM con AngioJet® (Boston Scientific, EE. UU.) que se realiza en intervención única en tres fases: a) Trombolisis-trombectomía mecánica inicial en que se realiza maceración-aspiración del trombo; b) Trombolisis farmacológica mediante la administración de activador recombinante del plasminógeno tisular (rTPA o Alteplase, Actilyse® Boehringer

Tabla 1. Criterios de selección de pacientes

Criterios de inclusión	Criterios de exclusión
- TVP proximal sin mejoría clínica luego de 48 h de tratamiento médico convencional	- TVP proximal con mejoría clínica con tratamiento médico convencional
- Tiempo de evolución de TVP ≤ 15 días	- Tiempo de evolución de TVP proximal de > 15 días en ausencia de flegmasia
- Flegmasia cerúlea independiente de tiempo de evolución	- Estenosis venosas ilio-femorales sin TVP

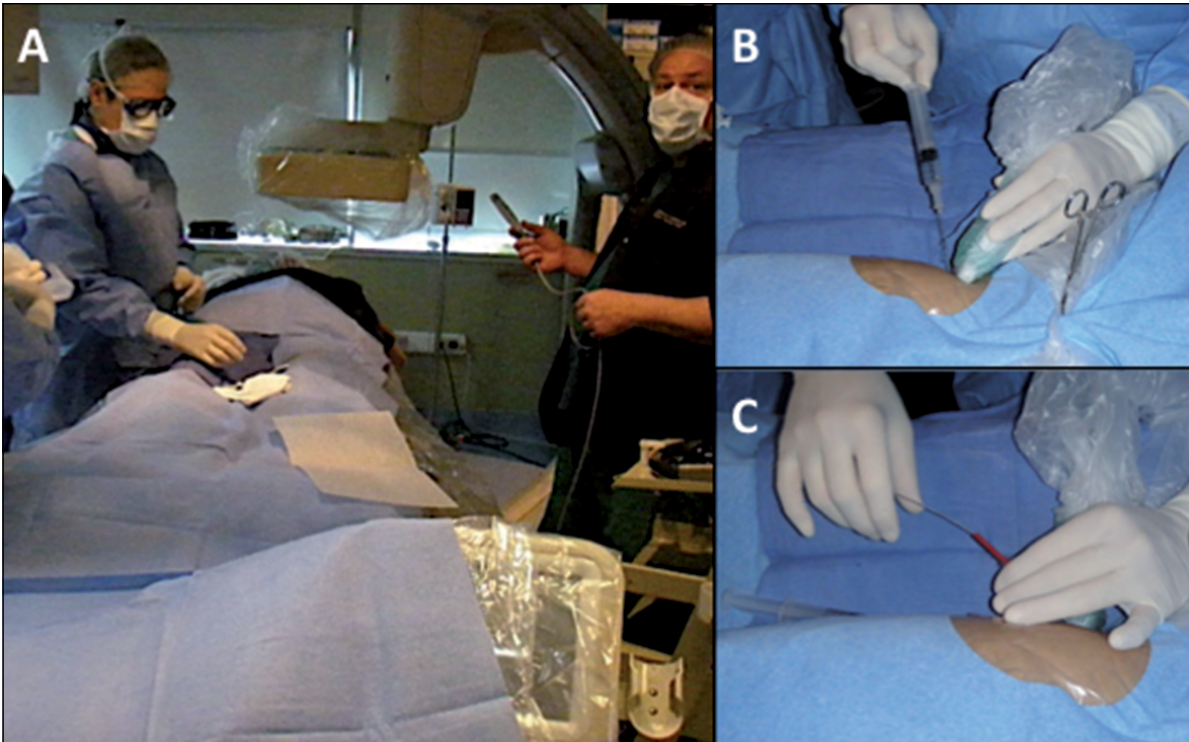


Figura 1. Imágenes de la intervención de trombolisis en pabellón de angiografía. En **A** se observa a paciente en posición decúbite ventral, con anestesia general. El anestesta tiene probe de ecografía en su mano, próximo a entregarlo para su preparación y uso por el cirujano. En **B** se observa punción eco-guiada de vena poplítea. En **C** se observa el avance de la guía para la colocación posterior de la vaina.

Ingelheim, Alemania) en dosis de hasta 10 mg con técnica de inyección pulsada a alta presión (Técnica *Power-Pulse*); c) Luego de 20 min de incubación del trombolítico, se realiza nuevamente trombolisis-trombectomía mecánica con modalidad maceración-aspiración hasta un máximo de 12 min. En la TM exclusiva no se administra rTPA.

6. Control flebográfico durante la trombolisis y al final de esta.
7. Angioplastia con o sin implante de *stent*, complementarias en caso de estenosis residual o trombo antiguo no recanalizable por la trombolisis.
8. Retiro del acceso y hemostasia por compresión del sitio de punción.
9. Anticoagulación con heparina endovenosa intra y post-operatoria, luego anticoagulación oral con cumarínicos o rivaroxaban post-alta, acompañado de compresión elástica graduada de la extremidad.
10. Control y seguimiento.

Resultados

Las características clínicas de los 13 pacientes tratados se describen en las Tablas 2 y 3.

La edad fue de 34 años (mediana, rango: 22-85), 8 pacientes mujeres (61,5%). Se trataron 14 extremidades, 7 izquierdas, 5 derechas y una bilateral. La duración de los síntomas previos a la intervención fue de 7 días (mediana, rango: 1-29). Tres pacientes presentaban flegmasia cerúlea dolens, uno de ellos con cáncer pulmonar metastásico que ingresó con gangrena del pie (Figura 2).

En una paciente con cáncer cérvico-uterino, que ingresó con flegmasia cerúlea dolens, no se obtuvo angio-TAC pre tratamiento dada la urgencia terapéutica. En 6 pacientes (46,2%) la angio-TAC de tórax permitió realizar el hallazgo diagnóstico de TEP asintomático concomitante. En un paciente se diagnosticó hipoplasia de la vena cava inferior (VCI) infrarrenal con trombosis de esta y de la red venosa colateral compensatoria (venas ácidos y hemi-ácidos). Adicionalmente, en todos

Tabla 2. Condiciones subyacentes responsables de la extensión de la trombosis (n pacientes, %)

Síndrome de May-Thurner	4 (30,8%)
Cáncer	3 (23,1%)
Ca Colon Metastásico	1
Ca Cérvico-Uterino metastásico	1
Ca Pulmonar metastásico	1
Trombosis de FVCI previo	3 (23,1%)
Bajo nivel del filtro	2
Sobre nivel del filtro	1
Trombofilia asociada	2
Hipoplasia de vena cava Inferior	1 (7,7%)
Colitis ulcerosa	1 (7,7%)
No establecida	1 (7,7%)

Tabla 3. Formas de Presentación clínica (n pacientes, %)

Trombosis venosa iliofemorol	13 (100%)
Extensión a VCI	7
Trombosis femoral	11
Flegmasia Cerúlea Dolens	3 (23,1%)
Ca colon metastásico	1
Ca pulmonar metastásico	1
Colitis ulcerosa	1
Tromboembolismo pulmonar	6 (46,2%)
Ca colon metastásico	1
Ca pulmonar avanzado	1
Colitis ulcerosa	1
Trombosis sobre FVCI	1
Uso de estrógenos	1
May-Thurner	1

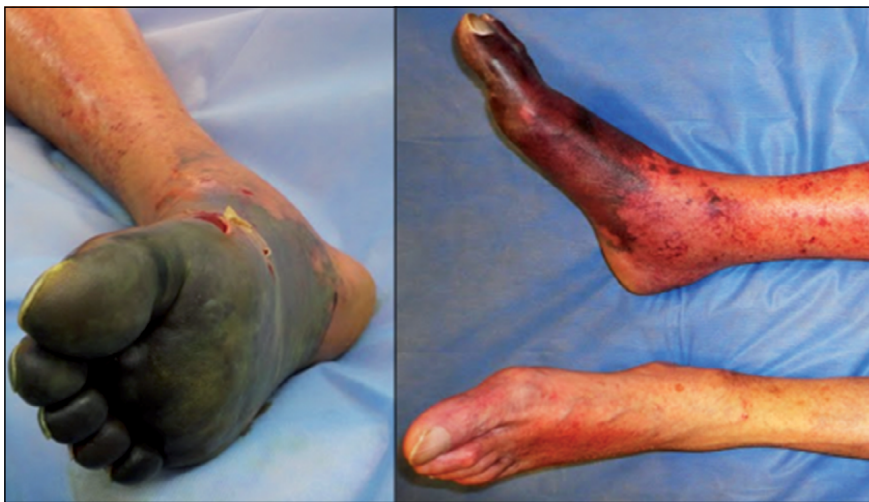


Figura 2. Imágenes de gangrena venosa. Paciente con cáncer pulmonar metastásico que consulta con flegmasia cerúlea dolens de extremidad inferior derecha y gangrena venosa. Se observa necrosis de antepie en imágenes capturadas desde proyección plantar (izquierda) y lateral (derecha).

los pacientes no neoplásicos se realizó estudio de trombofilia, siendo anormal en 5 de 10 pacientes estudiados (50%): síndrome antifosfolípido en 3 casos, déficit de antitrombina III (1 caso) y déficit de proteína C (1 caso). Dos pacientes con trombofilia presentaban síndrome de May-Thurner.

En la Tabla 4 se detalla el tratamiento efectuado utilizando el sistema AngioJet®. Se realizó acceso de la vena poplítea en 10 pacientes (76,9%), por vena femoral en dos pacientes (uno bilateral) y por punción de vena safena interna cercano a su cayado en otra.

En 7 pacientes se instaló un FVCI removible Optease® (Cordis, Estados Unidos) y en un caso filtro bioconvertible Sentry® (Novate, Irlanda).

Cinco pacientes tenían FVCI implantados previamente. Un caso requirió un segundo FVCI suprarrenal Optease® (Cordis, Estados Unidos) por trombosis parcial protruyente del filtro previo. El paciente de la hipoplasia de VCI no presentaba riesgo de embolia pulmonar por lo que no requirió FVCI.

En 9 pacientes utilizamos rTPA. En 4 pacientes no se administró trombolítico por riesgo de hemorragia: dos de los casos con neoplasias metastásicas (colon, cérvico-uterino), un paciente de trombosis de FVCI que cursaba con trombosis de seno venoso intracraneano y otro de síndrome de May-Thurner sometida a una biopsia endoscópica reciente.

Tabla 4. Características de la Intervención (n pacientes, %)

Filtro de vena cava inferior	12 (92,3%)
Previo a TFM	5
En pabellón	8
Sin filtro	1
Anestesia	
Local y sedación	8
General	5
Acceso	
Poplíteo	9
Femoral	4
Trombolisis mecánica	13 (100%)
Tiempo de trombolisis: 508,2 ± 130,2 (270-720) segundos	
Trombolisis farmacológica	9 (69,2%)
Dosis: 5-10 mg (mediana 10 mg)	
Tratamiento endovascular complementario	12 (92,3%)
Angioplastía sola (6-14 mm)	5
Angioplastía y <i>stent</i> (6-16 mm)	7
Sin angioplastía/ <i>stent</i>	1

Completada la trombolisis, 12 pacientes requirieron angioplastía complementaria por estenosis residual mayor de 50% (Figura 3), desplegándose *stent* ilíaco o ilio-cavo adicional en 7 de ellos al presentar estenosis residual post-angioplastia. Los 4 casos de síndrome de May-Thurner fueron tratados primariamente con *stents*, de preferencia autoexpansibles (Tabla 4). No hubo sangrado significativo asociado ni necesidad de fasciotomía posterior.

Once pacientes fueron observados en Unidad de Recuperación por 16 h (mediana, rango: 6-77,5 h), 2 se trasladaron directo a su habitación. La estada hospitalaria fue de 6 días (mediana, rango: 3-16). En 4 pacientes (30,8%) fue necesario transfundir glóbulos rojos, en promedio 3,5 unidades por paciente, tres de ellos pacientes oncológicos y una paciente con anemia crónica previa post-*bypass* gástrico. Cuatro casos presentaron hemoglobinuria transitoria sin deterioro de la función renal. Cinco pacientes fueron transfundidos (mediana 2 unidades de glóbulos rojos).

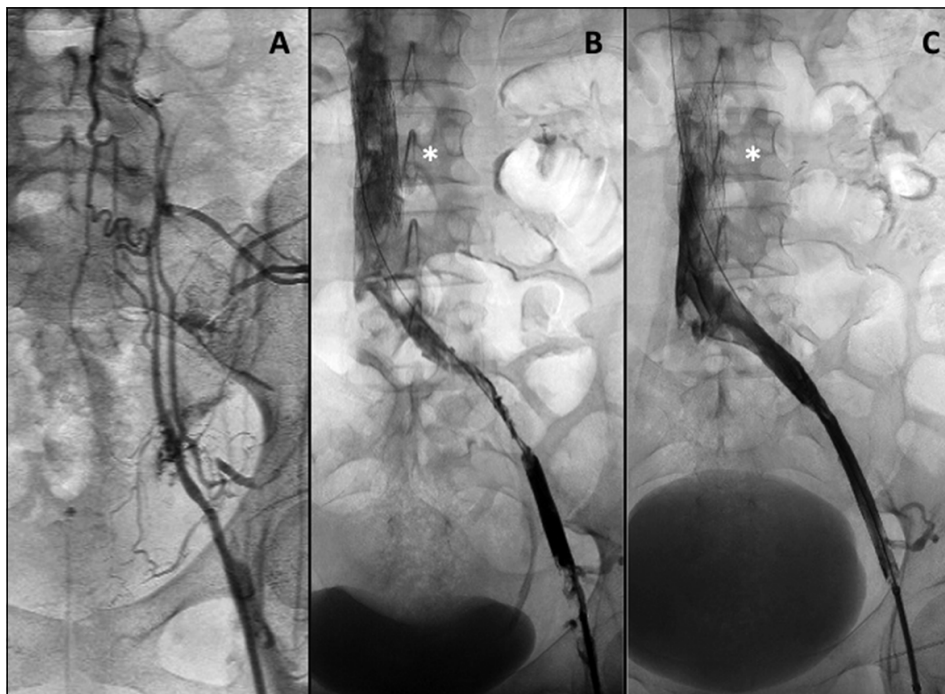


Figura 3. Imágenes de estudios angiográficos. Paciente de 34 años con TVP ilíaca de extremidad inferior izquierda y persistencia de edema y dolor luego de tratamiento anticoagulante habitual. En **A** la flebografía inicial realizada por acceso femoral izquierdo muestra oclusión de eje ilíaco venoso izquierdo con red venosa colateral. La imagen **B** muestra los resultados de la trombolisis fármaco-mecánica con 10 mg de rTPA, observándose mejor permeabilidad de la vena, pero advirtiéndose la presencia de estenosis significativa en la vena ilíaca externa izquierda. En **C** se observa resultado final luego de angioplastía con balón de 12 x 20 mm, sin estenosis residual, por lo que no fue necesaria la colocación de *stent*.

Tabla 5. Resultados y seguimiento (n pacientes, %)

Mortalidad intrahospitalaria	0
Amputación mayor intrahospitalaria	1 (7,7%)
Morbilidad intrahospitalaria relacionada	6 (46,2%)
Hemoglobinuria	4
Hemorragia digestiva baja	1
Transfusión	4 (30,8%)
Anticoagulación/antiagregación al alta	13 (100%)
Warfarínicos	1
Cumarínicos	6
Nuevos anticoagulantes	4
HBPM	2
Aspirina	6
Clopidogrel	2
Promedio de seguimiento	31,4 ± 15,3 meses
Mortalidad en el seguimiento	3 (23,1%)
Ca colon metastásico	4 meses
Ca cérvico-uterino metastásico	3 meses
Ca pulmonar metastásico	1 mes

No hubo reintervención. No hubo mortalidad ni TEP clínico (Tabla 5). Todos presentaron éxito angiográfico y clínico, con desaparición del dolor y disminución importante del edema. Sólo el caso con gangrena del pie requirió amputación supracondílea, logrando su cicatrización mediante el tratamiento de trombolisis. Las lesiones isquémicas en los otros casos oncológicos evolucionaron con regresión.

Los pacientes fueron dados de alta con tratamiento anticoagulante y/o antiagregante (Tabla 5) y soporte elástico graduado de 20-30 mm Hg en el tobillo. En 3 casos de síndrome de May-Thurner, los FVCI fueron retirados dentro del mes después de la trombolisis, la cuarta paciente rechazó retiro.

El seguimiento promedio fue de 33,6 ± 14,9 (rango: 9,3-49,5) meses. Los 3 pacientes con cáncer fallecieron por su enfermedad original entre 1 y 4 meses, sin recurrencia de la flegmasia. En el seguimiento alejado con imágenes, 2 casos presentan trombosis venosa, sin repercusión clínica: la paciente con TVP bilateral y déficit de antitrombina III, se encuentra asintomática, sin edema residual a los 2 años, y una paciente con TVP ilio-femoral tratada con angioplastia exclusiva, asintomática por más de 1 año. El seguimiento clínico con CEAP muestra una mediana de 2, siendo C0 (30%), C1 (10%), C2 (30%), C3 (10%), C4 (20%)

y agrupados C0-C3 80%. La Escala Villalta mostró una mediana de 2, con *score* de 0 (30%), 1 (10%), 2 (30%) y 3 (30%), que corresponden a ausencia de insuficiencia venosa profunda.

Discusión

El manejo conservador de las TVP proximales con reposo absoluto, posición de Trendelenburg y anticoagulación endovenosa con heparina sódica terapéutica o heparina de bajo peso molecular (HBPM) es eficaz en la mayoría de los casos no complicados¹². Los pacientes con TVP proximal que evolucionan clínicamente en forma desfavorable con tratamiento médico convencional o que consultan con flegmasia o gangrena venosa deben ser estudiados con angio-TAC de abdomen y pelvis en fase venosa e iniciar un tratamiento directo y activo sobre la trombosis. El estudio con imágenes debe ser precoz, ya que permite obtener información del límite de extensión proximal, el compromiso de red venosa colateral, co-existencia de TEP (30% de los casos)¹³ y, eventualmente, la causa subyacente (cáncer o compresión extrínseca)¹³.

El manejo activo tiene por objetivo restablecer rápidamente la permeabilidad venosa¹³, así como reducir la carga de trombo, lo que permite aliviar el dolor y el edema¹⁴. Dentro de las alternativas de manejo conocidas están la trombectomía venosa⁷, la trombolisis dirigida por catéter^{1,5} y la TFM^{5,13,14}. La trombectomía venosa fue utilizada en el pasado para el tratamiento de la flegmasia cerúlea dolens, pero presenta inconvenientes de pérdida sanguínea significativa, imposibilidad de limpiar trombos de venas pequeñas, daño valvular frecuente (SPT) y alta incidencia de retrombosis¹⁵. Posteriormente, el desarrollo de la trombolisis dirigida por catéter ha permitido la administración directa de trombolíticos en el sitio de la trombosis a través de acceso percutáneo distante, con menor SPT y mejores resultados comparados con el tratamiento anticoagulante exclusivo⁵. Su mayor limitación es el prolongado tiempo de repermeabilización venosa (tarda 54-55 h promedio)^{1,16}, lo que incrementa el riesgo de hemorragias severas (1-11%) e intracranéa hasta 0,2%^{17,18}.

La TFM se ha desarrollado en los últimos años como una alternativa a la trombolisis dirigida por catéter, que permite remover el trombo en una sola intervención que dura de 1-3 h, obviando la necesidad de infusión sostenida de trombolíticos

posteriormente⁵, preservar la función valvular y realizar el diagnóstico y tratamiento de lesiones anatómicas subyacentes por vía endovascular inmediata^{19,20}. Combina la administración local del trombolítico con un mecanismo físico que permiten la mejor dispersión de la droga, la maceración del trombo y su aspiración posterior por efecto Venturi. La técnica “lisis y esperar” que utilizamos en nuestros pacientes con el sistema AngioJet® permite que el agente lítico “bañe” y degrade al trombo durante 20 a 45 min antes de la trombectomía mecánica²⁰. En casos de contraindicación absoluta de uso de trombolíticos, realizamos TM exclusiva, sin la administración de fármacos, como ha sido descrito anteriormente por otros²¹.

En comparación con la trombolisis dirigida por catéter, se logra una reducción de la dosis de trombolítico²² y de su tiempo de administración, lo que permite repermeabilizar segmentos trombosados en forma más rápida y segura, con menor estada en UCI, menos días de hospitalización, menor necesidad de transfusión y mejor costo-efectividad¹⁹⁻²³; presentando resultados terapéuticos similares a los de la trombolisis dirigida por catéter, pero con una reducción en las complicaciones hemorrágicas²⁴. Los buenos resultados de la TFM reportados en series no prospectivas^{16,21,23} la han hecho recomendable por las guías de manejo de TVP de distintas sociedades científicas como la primera línea de tratamiento en TVP ilio-femorales seleccionadas^{6,25-29}, en especial ante flegmasia cerúlea dolens¹⁴, trombosis aguda de la VCI, progresión proximal rápida a pesar de anticoagulación, trombosis de FVCI y en TVP extensas con ausencia de mejoría de síntomas^{5, 26-28}, como es el caso de la mayoría de los pacientes de esta serie. Estudios prospectivos en curso permitirán aclarar mejor las indicaciones de tratamiento en el futuro⁵.

Después de completar la TFM es frecuente observar trombo residual antiguo o desenmascarar una obstrucción venosa subyacente, que requieren de angioplastia, con o sin *stent*, para restablecer un adecuado flujo para prevenir la retrombosis y aumentar la permeabilidad³⁰. La evidencia disponible aconseja que la angioplastia se acompañe de *stent* para prevenir reestenosis elástica inmediata o *recoil*, aliviar compresión externa y establecer adecuado flujo de salida³¹. La mayoría de nuestros pacientes requirieron tratamiento complementario, 2/3 con necesidad de *stents*^{4,19}, en especial en casos de síndrome de May-Thurner

para evitar el *recoil* por compresión externa²⁸. Es curioso observar que la buena respuesta clínica que tienen estos tratamientos no se correlacionan con respuesta venográfica³, lo que ocurre también en el seguimiento, como hemos observado en el caso descrito, posiblemente por reclutar ramas colaterales ocluidas.

Las complicaciones por TFM son infrecuentes, siendo descritas hemólisis, hemorragias mayores (2-4%) y TEP secundario por desplazamiento del trombo. Esto último hace recomendar el uso rutinario de FVCI transitorios o permanentes^{4,7,19,20,23}. Todos nuestros pacientes estaban protegidos de TEP durante la intervención y el retiro de FVCI se realizó solamente en 3 casos de síndrome de May-Thurner. La principal complicación alejada es la reoclusión, por lo que es importante que el paciente permanezca con tratamiento anticoagulante prolongado o eventualmente de por vida, si alguna condición subyacente así lo indica, y use, además, soporte elástico graduado para prevención del SPT².

Los casos de TVP proximal que evolucionen a flegmasia cerúlea dolens deben manejarse más agresivamente y en forma más precoz (6 a 12 h) para evitar la pérdida de la extremidad¹². Las condiciones protrombogénicas subyacentes en la población de este estudio (Tabla 2) son semejantes a las publicadas para la flegmasia cerúlea dolens¹³. Los factores adversos en la evolución de flegmasia cerúlea dolens son: cáncer¹³, TEP¹³ y gangrena venosa al momento de consultar¹², en especial si requiere amputación mayor¹⁵. Esta ha sido también nuestra experiencia en el paciente que se presentó con gangrena, cuyo desenlace es similar al publicado por Erdoes et al.³². Aunque no cambie el pronóstico global en los pacientes con cáncer, el tratamiento trombolítico permite realizar salvataje de extremidades, como ocurrió en el resto de los pacientes de esta serie.

Otro factor a considerar es el tiempo de duración de la TVP, siendo mejores los resultados en procesos menores a 10-14 días de evolución²⁵. El paciente con gangrena se trató por TVP de 29 días, el resto de la serie presentaba menos de 15 días de evolución.

Conclusión

Los resultados favorables de la TFM y TM en esta serie se sustentan en los beneficios de un

tratamiento mínimamente invasivo, realizado en intervención única, con buen éxito técnico, de baja morbilidad asociada y con posibilidades de complementarse con otras modalidades de tratamiento endovascular. En casos de TVP proximales que no responden a tratamiento médico habitual puede plantearse como una alternativa terapéutica en etapas precoces, aun en casos de gangrena venosa.

Referencias

- Amin VB, Lookstein RA. Catheter-directed interventions for acute ilio caval deep vein thrombosis. *Tech Vasc Interv Radiol* 2014; 17 (2): 96-102.
- Prandoni P, Lensing AW, Prins MH, Frulla M, Marchiori A, Bernardi E, et al. Below-knee elastic compression stockings to prevent the post-thrombotic syndrome. *Ann Intern Med* 2004; 141 (4): 249-56.
- Tardy B, Moulin N, Mismetti P, Decousus H, Laporte S. Intravenous thrombolytic therapy in patients with phlegmasia caerulea dolens. *Haematologica* 2006; 91 (2): 281-2.
- Gasparis AP, Labropoulos N, Tassiopoulos AK, Phillips B, Pagan J, Cheng Lo, et al. Midterm follow-up after pharmacomechanical thrombolysis for lower extremity deep venous thrombosis. *Vasc Endovascular Surg* 2009; 43 (1): 61-8.
- Popuri RK, Vedantham S. The role of thrombolysis in the clinical management of deep vein thrombosis. *Arterioscler Thromb Vasc Biol* 2011; 31 (3): 479-84.
- Hirsh J, Guyatt G, Albers G, Harrington R, Schunemann H. Antithrombotic and thrombolytic therapy: American College of Chest Physicians evidence-based clinical practice guidelines (8th edition). Executive summary: American College of Chest Physicians Evidence-Based Clinical Practice Guidelines (8th Edition). *Chest* 2008; 133 (6 suppl): 71S-109S.
- Comerota AJ, Paolini D. Treatment of acute iliofemoral deep venous thrombosis: a strategy of thrombus removal. *Eur J Vasc Endovasc Surg* 2007; 33 (3): 351-60.
- Eklöf B, Rutherford RB, Bergan JJ, Carpentier PH, Gloviczki P, Kistner RL, et al. Revision of the CEAP classification for chronic venous disorders: consensus statement. *J Vasc Surg* 2004; 40 (6): 1248-52.
- Villalta S, Bagatella P, Piccioli A, Lensing A, Prins M, Prandoni P. Assessment of validity and reproducibility of a clinical scale for the postthrombotic syndrome. *Hemostasis* 1994; 24: 158a.
- Mariné L, Sánchez G, Vargas JF, Zúñiga P, Aizman A, Mertens R, et al. Correlación de valores de TTPa con anti factor Xa para establecer rango terapéutico en tratamiento anticoagulante con heparina sódica. *Rev Med Chile* 2014; 142 (11): 1392-7.
- Hager E, Yuo T, Avgerinos E, Naddaf A, Jeyabalan G, Marone L, et al. Anatomic and functional outcomes of pharmacomechanical and catheter-directed thrombolysis of iliofemoral deep venous thrombosis. *J Vasc Surg Venous Lymphat Disord* 2014; 2 (3): 246-52.
- Weaver FA, Meacham PW, Adkins RB, Dean RH. Phlegmasia cerulea dolens: therapeutic considerations. *South Med J* 1988; 81 (3): 306-12.
- Chinsakchai K, Ten Duis K, Moll FL, de Borst GJ. Trends in management of phlegmasia cerulea dolens. *Vasc Endovascular Surg* 2011; 45 (1): 5-14.
- Chaer RA, Dayal R, Lin SC, Trocciola S, Morrissey NJ, McKinsey J, et al. Multimodal therapy for acute and chronic venous thrombotic and occlusive disease. *Vasc Endovascular Surg* 2005; 39 (5): 375-80.
- Perkins JM, Magee TR, Galland RB. Phlegmasia caerulea dolens and venous gangrene. *Br J Surg* 1996; 83 (1): 19-23.
- Kasirajan K, Gray B, Ouriel K. Percutaneous AngioJet thrombectomy in the management of extensive deep venous thrombosis. *J Vasc Interv Radiol* 2001; 12 (2): 179-85.
- Bashir R, Zack CJ, Zhao H, Comerota AJ, Bove AA. Comparative outcomes of catheter-directed thrombolysis plus anticoagulation vs anticoagulation alone to treat lower-extremity proximal deep vein thrombosis. *JAMA Intern Med* 2014; 174 (9): 1494-501.
- Tung CS, Soliman PT, Wallace MJ, Wolf JK, Bodurka DC. Successful catheter-directed venous thrombolysis in phlegmasia caerulea dolens. *Gynecol Oncol* 2007; 107 (1): 140-2.
- Lin PH, Zhou W, Dardik A, Mussa F, Koungias P, Heydayati N, et al. Catheter-direct thrombolysis versus pharmacomechanical thrombectomy for treatment of symptomatic lower extremity deep venous thrombosis. *Am J Surg* 2006 (6); 192: 782-8.
- Cynamon J, Stein EG, Dym J, Jagust MB, Binkert CA, Baum RA. A new method for aggressive management of deep vein thrombosis: Retrospective study of the power pulse technique. *J Vasc Interv Radiol* 2006; 17 (6): 1043-9.
- Rao AS, König G, Leers SA, Cho J, Rhee RY, Makaroun MS, et al. Pharmacomechanical thrombectomy for iliofemoral deep vein thrombosis: an alternative in patients with contraindications to thrombolysis. *J Vasc Surg* 2009; 50 (5): 1092-8.
- Martínez-Trabal JL, Comerota AJ, LaPorte FB, Kasanjian S, DiSalle RS, Sepanski DM. The quantitative benefit of isolated, segmental, pharmacomechanical

- thrombolysis (ISPMT) for iliofemoral venous thrombosis. *J Vasc Surg* 2008; 48 (6): 1532-7.
23. Bush RL, Lin PH, Bates JT, Mureebe L, Zhou W, Lumsden AB. Pharmacomechanical thrombectomy for treatment of symptomatic lower extremity deep venous thrombosis: Safety and feasibility study. *J Vasc Surg* 2004; 40 (5): 965-70.
 24. Lin PH, Ochoa LN, Duffy P. Catheter-directed thrombectomy and thrombolysis for symptomatic lower-extremity deep vein thrombosis: review of current interventional treatment strategies. *Perspect Vasc Surg Endovasc Ther* 2010; 22 (3): 152-63.
 25. Meissner MH, Gloviczki P, Comerota AJ, Dalsing MC, Eklof BG, Gillespie DL, et al. Society for Vascular Surgery; American Venous Forum. Early thrombus removal strategies for acute deep venous thrombosis: clinical practice guidelines of the Society for Vascular Surgery and the American Venous Forum. *J Vasc Surg* 2012; 55 (5): 1449-62.
 26. Kearon C, Kahn SR, Agnelli G, Goldhaber S, Raskob GE, Comerota AJ, et al. Antithrombotic therapy for venous thromboembolic disease: American College of Chest Physicians Evidence-Based Clinical Practice Guidelines (8th Edition). *Chest* 2008; 133 (6 Suppl): 454S-545S.
 27. Jaff MR, McMurtry MS, Archer SL, Cushman M, Goldenberg N, Goldhaber SZ, et al. Management of massive and submassive pulmonary embolism, iliofemoral deep vein thrombosis, and chronic thromboembolic pulmonary hypertension: A scientific statement from the American Heart Association. *Circulation* 2011; 123 (16): 1788-830.
 28. Vedantham S, Thorpe PE, Cardella JF, Grassi CJ, Patel NH, Ferral H, et al. Quality improvement guidelines for the treatment of lower extremity deep vein thrombosis with use of endovascular thrombus removal. *J Vasc Interv Radiol* 2006; 17 (3): 435-48.
 29. Vedantham S, Millward SF, Cardella JF, Hofmann LV, Razavi MK, Grassi CJ, et al. Society of Interventional Radiology. Society of Interventional Radiology position statement: treatment of acute iliofemoral deep vein thrombosis with use of adjunctive catheter-directed intrathrombus thrombolysis. *J Vasc Interv Radiol* 2006; 17 (4): 613-6.
 30. Hartung O, Benmiloud F, Barthelemy P, Dubuc M, Boufi M, Alimi YS. Late results of surgical venous thrombectomy with ilio caval stenting. *J Vasc Surg* 2008; 47 (2): 381-7.
 31. Hartung O, Otero A, Boufi M, De Caridi G, Barthelemy P, Juhan C, et al. Mid-term results of endovascular treatment for symptomatic chronic nonmalignant ilio-caval venous occlusive disease. *J Vasc Surg* 2005; 42 (6): 1138-44.
 32. Erdoes LS, Ezell JB, Myers SI, Hogan MB, LeSar CJ, Sprouse LR 2nd. Pharmacomechanical thrombolysis for phlegmasia cerulea dolens. *Am Surg* 2011; 77 (12): 1606-12.