

## Tumor de glomus carotídeo, a propósito de un caso.

Carlos Fonfach Z<sup>1</sup>, Felipe Imigo G<sup>2</sup>, Gonzalo Sánchez C<sup>3</sup>, Daniela Massri E<sup>4</sup>,  
Renato Mertens M<sup>5</sup>, Alfonso Sánchez H<sup>6</sup>.

### RESUMEN

*Se presenta el caso clínico de un tumor de glomus carotídeo en una mujer de 27 años que debutó con un aumento de volumen cervical derecho. El estudio con tomografía computada en fase angiográfica (Angio TC) demostró un tumor heterogéneo a nivel de la bifurcación carotídea que provocaba efecto de masa desplazando, pero no infiltrando los vasos carotídeos. Se realizó la extirpación completa del tumor con disección subadventicial, durante la cual fue necesaria la ligadura de la arteria carótida externa distal al nacimiento de la arteria tiroidea superior. El informe histopatológico concluyó tumor de glomus carotídeo con áreas de necrosis y pleomorfismo celular. Se realizó una revisión de la literatura nacional e internacional sobre esta infrecuente enfermedad (Palabras claves/Key words: tumor cuerpo carotídeo; carotid body tumor; paraganglioma).*

### INTRODUCCIÓN

Los tumores del glomus carotídeo son neoplasias de crecimiento lento, hipervascularizados, poco frecuentes, derivados del cuerpo carotídeo. Son generalmente benignos y se presentan habitualmente como una masa cervical asintomática, por lo que el diagnóstico de estos tumores es tardío. Está bien establecido el tratamiento quirúrgico precoz de estos tumores, con la extirpación completa mediante resección subadventicial, que consigue así bajas tasas de morbilidad.

Decidimos realizar una revisión de la literatura nacional e internacional sobre este tema debido a una paciente que se diagnosticó y trató en el Hospital Regional de Valdivia. A continuación se presenta el caso.

### CASO CLÍNICO

Mujer de 27 años, de Valdivia, con antecedente de anemia leve microcítica hipocrómica en controles en policlínico de hematología del Hospital Regional de Valdivia (HRV). En Octubre del año 2007 consultó en el policlínico de otorrinolaringología por una rinitis crónica. Al examen físico se pesquisó un aumento de volumen cervical derecho de 5 cm de diámetro, pulsátil, indoloro, de consistencia dura, sin compromiso de piel. Fue derivado al policlínico de cirugía, donde se constató importante tumor cervical y se solicitó una AngioTC cervical, evidenciándose un tumor de glomus carotídeo derecho. El tumor era heterogéneo y se ubicaba a nivel de la bifurcación carotídea derecha de 4,1 x 2,6 x 2,2 cm, provocando efecto de masa y

<sup>1</sup> Residente Instituto Cirugía. Facultad de Medicina. Universidad Austral de Chile.

<sup>2</sup> Interno Escuela Medicina.

<sup>3</sup> Cirujano General Hospital Regional Puerto Montt.

<sup>4</sup> Médico Cirujano, Puerto Montt.

<sup>5</sup> Cirujano Vascular Periférico. Hospital Clínico Pontificia Universidad Católica de Chile.

<sup>6</sup> Cirujano Vascular Periférico. Hospital Regional Valdivia. Universidad Austral de Chile.

Correspondencia a: Dr. Carlos Fonfach Z. [cfonfach@hotmail.com](mailto:cfonfach@hotmail.com)

desplazando las arterias carótida externa e interna, sin comprometer el lumen de estos vasos. Se solicitó estudio preoperatorio que incluía catecolaminas urinarias, cortisol y pruebas tiroideas, las cuales fueron normales, destacando también una anemia moderada microcítica e hipocrómica.

El siguiente paso fue la cirugía, encontrándose en el intraoperatorio un tumor hipervascularizado, adherido a las arterias carótida externa e interna. La técnica quirúrgica que se realizó fue una disección subadventicial, durante la cual fue necesaria la ligadura de la arteria carótida externa distal al nacimiento de la arteria tiroidea superior. Se identificaron y preservaron la arteria carótida interna, nervio hipogloso y vago. Se resecaron 2 ganglios adyacentes de aspecto benigno y se dejó un drenaje aspirativo que se exteriorizó por contrabertura.

La paciente fue trasladada a la Unidad de Cuidados Intensivos (UCI) para monitorización durante 24 hrs, evolucionando satisfactoriamente en el postoperatorio inmediato, decidiéndose el alta de cirugía al 3° día postoperatorio.

Al mes postoperada fue evaluada en el policlínico de cirugía vascular, la paciente se encontraba en excelentes condiciones, sin molestias ni complicaciones.

El informe histopatológico concluyó: tumor de glomus carotídeo con áreas de necrosis y pleomorfismo celular. Se identificaron 8 ganglios linfáticos, todos de aspecto inflamatorio.

## DISCUSIÓN

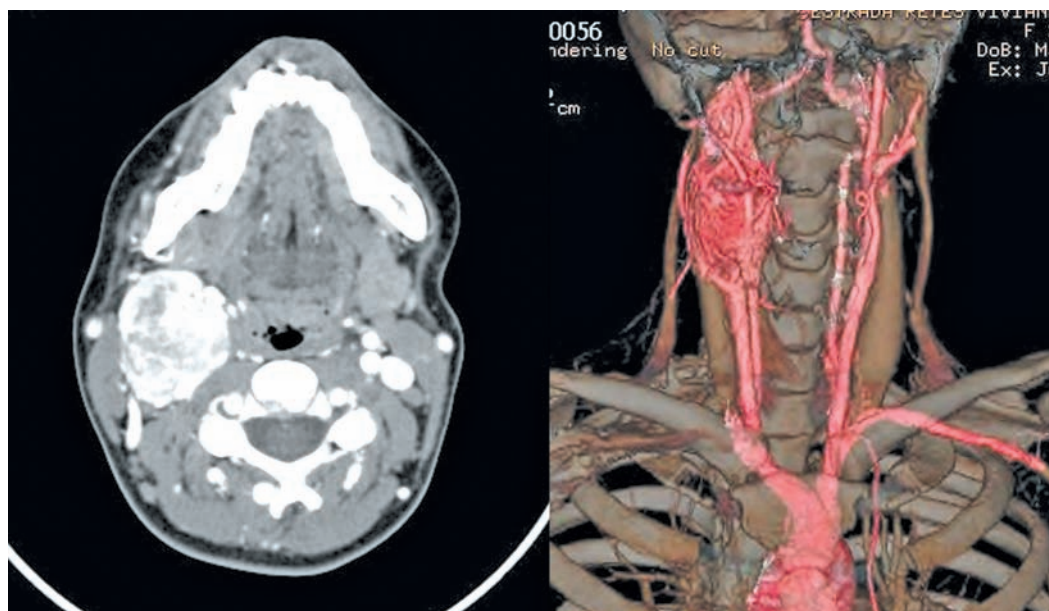
El cuerpo (o glomus) carotídeo es una estructura ovoidea de aproximadamente 3 x 5 mm de tamaño y 12 mg de peso aproximado. Se localiza en la bifurcación carotídea y emite terminaciones nerviosas hacia la adventicia arterial. Es innervado por el nervio glosofaríngeo (IX par craneal), ramas del nervio vago (X par craneal) y ramas simpáticas. Su irrigación depende de la arteria faríngea ascendente<sup>1</sup>.

Embriológicamente tiene su origen en el neuroectodermo y funciona como un quimiorreceptor directamente sensible a los cambios arteriales de presión de oxígeno (PO<sub>2</sub>) y de dióxido de carbono (PCO<sub>2</sub>). También, aunque indirectamente, es sensible a cambios de pH y temperatura, induciendo cambios reflejos en la actividad vasomotora y respiratoria<sup>2</sup>.

Es aquí donde se forman estos tumores neuroendocrinos derivados de los paraganglios extrarrenales del sistema nervioso parasimpático, siendo el más frecuente el paraganglioma carotídeo<sup>3</sup>.

## HISTORIA

El glomus carotídeo fue descrito en 1743, por Von Haller<sup>4</sup>. En 1880 Reigner realizó la primera resección de un TGC, pero el paciente no sobrevivió<sup>5</sup>. En año 1886 Maydl fue el primero en resecar un TGC satisfactoriamente, pero el



paciente evolucionó con afasia y hemiplegia<sup>6</sup>. En 1903, en EEUU, Scudder fue el primero en realizar una resección de TGC con preservación de la arteria carótida interna y buena evolución<sup>7</sup>. Finalmente en 1940, Gordon-Taylor describió la disección subadventicial, que es la técnica quirúrgica que se realiza actualmente<sup>8</sup>.

## EPIDEMIOLOGÍA Y ETIOLOGÍA

Los paragangliomas son tumores raros, con una incidencia de 1:30.000-1:100.000 en la población general. Se estima que representan alrededor del 0,03% de todos los tumores del cuerpo y el 0,6% de los tumores de cabeza y cuello. El más frecuente es el TGC que corresponde aproximadamente a tres cuartos de todos los paragangliomas (60-78%)<sup>9</sup>.

Su etiología estaría relacionada con la hipoxia crónica y mutaciones en los genes relacionados con la oxemia<sup>10</sup>. Esto se basa en datos epidemiológicos. En un período de 35 años, en un estudio multicéntrico boliviano, se reportó un total de 323 casos, 80% mujeres, todos provenientes de las ciudades de La Paz, Oruro y Potosí<sup>11</sup>. Existen también reportes realizados en México y Perú que informan una mayor incidencia en pacientes que viven a mayor altitud<sup>12</sup>.

La mayoría se presenta de forma esporádica. Aproximadamente un 10-30% de los pacientes tiene historia familiar de esta enfermedad. Se ha determinado que su transmisión es autosómica dominante ligada al sexo masculino. Los paragangliomas familiares deben sospecharse cuando se presentan en edad precoz, en tumores bilaterales, multicéntricos y cuando existe historia familiar de paragangliomas. Se debe realizar un estudio genético para descartar: gen VHL (von Hippel-Lindau), gen RET (MEN II), SDHB o SDHD (PGL)<sup>9</sup>.

## CLASIFICACIÓN

Según el tamaño, extensión e invasión de las estructuras vecinas, la extirpación del tumor puede derivar en serias complicaciones, por lo que Shamblin<sup>13</sup> propuso la siguiente clasificación:

Tipo I: Sin compromiso de estructuras vecinas (fácilmente disecable).

Tipo II: Compromiso adherencial a la adventicia, crecimiento circunferencial en la bifurcación carotídea, desplazamiento de pares craneanos y extensión hacia la base del cráneo (el más frecuente).

Tipo III: Marcado compromiso envolvente de la bifurcación carotídea y los pares craneanos, desplazamiento de las estructuras vecinas (mayor incidencia de complicaciones).

Histológicamente, el tumor se organiza en nidos de estructura alveolar conocidos como Zellballen<sup>14</sup>. Los Zellballen están compuestos por 3 tipos de células. Las células tipo I productoras de catecolaminas y una amplia variedad de péptidos inmunorreactivos. Las células tipo II o sustentaculares que rodean a las anteriores, teniendo características similares a las células de Schwann. Las tipo III que corresponden a terminales nerviosos sensitivos que se originan del ganglio sensitivo del nervio glossofaríngeo<sup>13</sup>.

La gran mayoría son benignos. Se ha observado una conducta maligna en aproximadamente el 4-16% de ellos<sup>3</sup>. El único criterio de malignidad es la presencia de metástasis en los ganglios linfáticos cervicales o en órganos a distancia (pulmón, hígado, hueso, piel)<sup>15</sup>.

El screening no se justifica por el bajo porcentaje de malignidad. Si debe realizarse en casos en que el estudio histopatológico revele malignidad<sup>11</sup>.

## DIAGNÓSTICO

La base para el diagnóstico se fundamenta en la sospecha y el examen clínico. Se presenta como una masa submandibular indolora, de crecimiento lento, móvil en sentido lateral, pero a su vez fija en sentido longitudinal (signo de Fontaine)<sup>11</sup>. Puede presentar sintomatología por compresión de estructuras vecinas: dolor cervical, disfonía, estridor, odinofagia, etc. El crecimiento lento y gradual se traduce en una demora entre su aparición y la consulta. Según algunas publicaciones, no existiría diferencia entre sexos, sin embargo algunos trabajos reportan mayor incidencia en pacientes de sexo femenino. La edad de presentación es variable, generalmente sucede en la edad adulta, entre 25 y 75 años<sup>11</sup>.

Como diagnóstico diferencial se debe tener presente todos los tumores laterales del cuello: adenopatías cervicales benignas o malignas, quiste branquial, tumor mixto de la parótida, otros tumores de glándulas salivales, aneurisma carotídeo, tiroides ectópico, neurofibroma, etc<sup>14</sup>.

El estudio imagenológico es de vital importancia para el diagnóstico, y para el cirujano. Estos estudios aportan los datos necesarios para planificar el tratamiento quirúrgico.

La angiografía era el examen de elección antes de la existencia de la angioTC<sup>16</sup>.

La ecografía con Doppler debería ser el primer examen para la aproximación diagnóstica de los tumores cervicales, debido a que es un examen no invasivo, de bajo costo que aporta mucha información para el diagnóstico diferencial de la patología cervical<sup>18</sup>.

La tomografía computada con fase angiográfica (angioTC) es el examen de elección para esta patología, debido a que aporta los datos anatómicos necesarios para la cirugía<sup>11</sup>.

Algunos autores sugieren la angiografía nuclear como el gold standard de los estudios imagenológicos. Sin embargo, dicho estudio tiene un alto costo comparado con las nuevas tecnologías en base a ecografía y tomografía computada<sup>17</sup>.

## TRATAMIENTO

En todos los casos se debe realizar un estudio preoperatorio para descartar un exceso de producción de catecolaminas, con medición de metanefrinas urinarias y ácido vanilmandélico en orina, que además de identificar los paragangliomas funcionantes, con las implicaciones que conllevan, aporta datos importantes a la hora de conseguir un manejo anestésico adecuado intraoperatorio<sup>19</sup>.

El tratamiento quirúrgico de elección es la resección quirúrgica, no importando el genio bilógico del tumor<sup>11</sup>. La cirugía se presenta como un desafío para el cirujano, dada la compleja anatomía de la zona involucrada y de las estructuras nobles adyacentes que se ven distorsionadas y, a veces, completamente rodeadas por el crecimiento del tumor. La cirugía de tumores avanzados (clasificación de Shamblyn II y III) se asocia a mayor morbilidad por trauma de nervios craneales o isquemia cerebral.

La resección incompleta del tumor se asocia a una alta tasa de recidiva<sup>21</sup>. Algunos autores sugieren no realizar cirugía a los pacientes mayores de 60 años, excepto si se sospecha que sean malignos, esto debido a la gran morbilidad de la cirugía<sup>20</sup>.

La disección recomendada es la subadventicial, descrita por Gordon-Taylor, que nos facilita un plano de clivaje entre los vasos y

el tumor, y una cuidadosa exposición de la bifurcación y de los vasos carotídeos. La resección de un paraganglioma carotídeo lleva inherente lesiones nerviosas, por encontrarse fibras nerviosas dentro de él. En tumores de tipo III de Shamblyn la dificultad técnica aumenta de manera importante, obligando al cirujano muchas veces a realizar resección de la carótida interna o externa con interposición de injerto venoso, y es en este tipo de tumores donde existe mayor incidencia de lesión nerviosa –de un 20 a un 40%– y hasta un 20% de déficit neurológico permanente, que afecta principalmente a los pares craneales VII, X y XII.

La mortalidad intraoperatoria publicada varía entre el 0 y el 2%. Después de la cirugía, es preciso realizar un seguimiento a largo plazo de estos pacientes, pues está descrita la aparición de metástasis incluso después de 10 ó 20 años<sup>21</sup>.

La radioterapia (RDT) tiene un uso controversial. Sin embargo, se describe su utilidad en tumores irresecables y para el control local de la enfermedad<sup>18</sup>.

Algunos autores preconizan la embolización selectiva (intraarterial) previa a la resección quirúrgica. Esto permitiría un menor sangrado intraoperatorio y una mejor diferenciación de las distintas estructuras comprometidas. Sin embargo, esta técnica no está exenta de complicaciones por compromiso isquémico central e incluso muerte<sup>11</sup>.

## CONCLUSIONES

El TGC es una patología infrecuente en Chile y el mundo. Para su diagnóstico se requiere de un alto grado de sospecha. El estudio imagenológico es de vital importancia para el enfrentamiento terapéutico, siendo la TC con fase angiográfica el examen de elección.

El tratamiento consiste en la resección quirúrgica, la que debe ser efectuada por un cirujano que domine las técnicas de reconstrucción vascular del territorio carotídeo, en particular en los casos de mayor tamaño (Shamblyn II y III), con el objetivo de minimizar las complicaciones neurológicas centrales y periféricas. Los tratamientos adyuvantes no han demostrado beneficios.

## REFERENCIAS

1. Iafrati M, O'Donnell T. Adjuvant techniques for the management of large carotid body tumors. A case report and review. *Cardiovasc Surg* 1999; 7: 139-45.
2. Roistacher S. Carotid body tumor with concurrent masticatory pain dysfunction. *Oral Surg Oral Med Oral Pathol* 1997; 83: 10-3.
3. Pellitteri P, Rinaldo A, Myssiorek D, Jackson C, Bradley P, Devaney K, et al. Paragangliomas of the head and neck. *Oral Oncol* 2004; 40: 563-75.
4. Gratist J. Carotid tumors: a collective review. *Abstr Surg* 7:117, 1943.
5. Lahey F, Warren K. A long term appraisal of carotid body tumor with remarks on their removal. *Surg Gynecol Obstet* 92: 481, 1951.
6. Mitchell R, Richardson J, Lambert G. Characteristics, surgical management, and outcome in 17 carotid body tumors. *Am Surg* 1996;62: 1034-7.
7. Myssiorek D. Head and neck paragangliomas: An overview. *Otolaryngol Clin North Am* 2001; 34: 829-36.
8. Maxwell J, Jones S, Wilson E, Kotwall C, Hall T, Hamann S, et al. Carotid body tumor excisions: adverse outcomes of adding carotid endarterectomy. *J Am Coll Surg* 2004; 198: 36-41.
9. Martínez-Aguilar E, March-García J, Haro-Miralles J, Flórez-González A, Varela-Casariego C, Acín F. Paraganglioma carotídeo familiar. *Angiología* 2008; 60 (2): 127-133.
10. Dongyang M, Lanzhong L, Hong Y, Yongjie H, Tong J, Xiacheng L, et al. A retrospective study in management of carotid body tumour. *British Journal of Oral and Maxillofacial Surgery* 47 July 2009 461-5.
11. Soto S, Valdés F, Krämer A, Mariné L, Bergoening M, Mertens R, et al. Tumor del cuerpo carotídeo: A propósito de 10 casos tratados. *Rev Méd Chile* 2007; 135: 1414-20.
12. Sajid M, Hamilton G, Baker D. A Multicenter Review of Carotid Body Tumour management. *Eur J Vasc Endovasc Surg* 34, 127e130 (2007).
13. Shamblin W, Remine W, Sheps S, Harrison E. Carotid Body Tumor: Clinicopathologic analysis of ninety cases. *Am J Surg* 1971; 122: 732.
14. Valdés F, Rosenberg H, Krämer A, Huete. Tumor del cuerpo carotídeo. *Rev Méd Chile* 1985; 113: 1108-12.
15. Antonitsis P, Saratzis N, Velissaris I, Lazaridis I, Melas N, Ginis G, et al. Management of cervical paragangliomas: review of a 15-year experience. *Langenbecks Arch Surg* 2006; 391: 396-402.
16. Patetsios P, Gable D, Garrett W, Lamont J, Kuhn J, Shutze W, et al. Management of carotid body paragangliomas and review of a 30-year experience. *Ann Vasc Surg* 2002; 16:331-8.
17. Knight T, González J, Rary J, Rush D. Current concepts for the surgical management of carotid body tumor. *Am J surg* 2006; 191: 104-10.
18. Cheng H, Chu C, Lu C, Wang P, Lin S, Sun C, et al. Color Doppler Sonography of the Neck in a Patient with Bilateral Carotid Body Tumors. *J Med Ultrasound* 2009;17(2):114-9.
19. Meyer FB, Sundt TM, Jr, Pearson BW. Carotid body tumors: a subject review and suggested surgical approach. *J Neurosurg* 1986; 64: 377-85.
20. Evenson L, Mendenhall W, Parsons J. Radiotherapy in the management of chemodectomas of the carotid body and glomus vagale. *Head Neck* 1998;20:609-13.
21. González-Fueyo M, Ballesteros-Pomar M, Domínguez-Bahamonde J, Zarco-Castillo J, Fernández-Samos R. Tumores del glomus carotídeo: estudio de 11 años. *Angiología* 2006; 58: 91-7.