



# CUADERNOS CHILENOS DE CIRUGIA

CAPITULO CHILENO DEL COLEGIO AMERICANO DE CIRUJANOS

SANTIAGO DE CHILE

N° 32 1988

## F Valdes E

### XXXII Congreso Anual

# ADELANTOS EN TECNICAS DE DIAGNOSTICO Y TRATAMIENTO EN CIRUGIA

## RELATORES

Aguirre, Carlos  
Alonso S., Claudia  
Allamand M., Juan  
Allamand, Juan Pablo  
Amaral, Horacio  
Amat Pomez, José Ignacio  
Amat Vidal, José  
Arancibia O., Hernán  
Arratona Elustondo, Juan  
Arriagada S., Jaime  
Avilés, Javier  
Azócar Hidalgo, Gonzalo  
Bahamondes Bravo, Luis  
Bahamondes Muñoz, Luis  
Bassari, Luciano  
Becar, Hugo  
Belletti, J.  
Bogado, Justo  
Braghetto, Italo  
Brisset, J. M.  
Calderón O., Wilfredo  
Carvajal H., Carlos  
Casullo C., Octavio  
Cerde, M.  
Contreras T., Oscar  
Cruz O., Francisco  
Csendes, Attila  
Czischke, C.  
Chávez Peña, C.  
Díaz, A.  
Dominguez, Raúl  
Enríquez, Octavio  
Fernández Fredes, Eduardo  
Fernández S., Froilán A.  
Feussner, H.  
Galilea M., Eugenio  
Glasinovic, María Luisa

Godoy S., Mario  
Gómez I., Reynaldo  
González Escobar, Carlos  
González Espinoza, Patricio  
González P., Miguel  
Gyhra, Alberto  
Haack V., Florencia  
Hidalgo C., Fernando  
Hoffmann, A.  
Huete L., Isidro  
Iglesias, Rodrigo  
Irrázaval, Manuel J.  
Izzo, César  
Jarpa Orrego, Santiago  
Juregui, C.  
Jorquera J., Carlos  
Klaassen, R.  
Larsch N., Alejandro  
Larsch S., Jorge R.  
Larrea Burbos, P.  
Laraín Orrego, Augusto  
Lira del Campo, Ezequiel  
Lizana, Carlos  
Lombardi Solari, Juan  
Lynch, O.  
Manbor S., Mario J.  
Mitru, N.  
Montt, Julio  
Ocares, B.  
Palma, R.  
Patiño, José Félix  
Pierart, J.  
Pinto, Fernando  
Pizarro Mellado, Carlos A.  
Raffo Torres, A.  
Riquelme M., René  
Rivers, Dixiana

Rodríguez G., Roberto  
Rosenfeld V., Rodolfo  
Ross Z., Marcelo  
Rossel T., Luis  
Rossi, Ricardo L.  
Samman, Michael  
Santander, C.  
Santander, Claudio  
Santelices Cuevas, Emilio  
Scarella C., Anibal  
Schmitz, J. E.  
Schnapp S., Carlos  
Selman, José Miguel  
Sepúlveda Dagnino, Luis  
Sepúlveda, Alfredo  
Somarriva Lira, Marcelo  
Sonneborn Gross, Ricardo  
Sorolla Balaresque, Gonzalo  
Spoezer, Alberto  
Stein, B.  
Tagle M., Patricio  
Torres, O.  
Valdés E., Francisco  
Valenzuela S., Mario  
Vallancien, Guy  
Van Cauwelaert, Roberto  
Varela, Mario  
Vargas Delaunoy, Roberto  
Venezian Leigh, Jaime  
Vidal, N.  
Villalobos A., Rodrigo  
Weinstein, Eduardo  
Weiser, H.  
Wiedock, H.  
Yaluff Muñoz-Rodríguez, Claudio  
Zilio, M.  
Zulata, Arturo

## Adelantos en técnicas de revascularización mesentérica

Dr. FRANCISCO VALDÉS E., FACS

Servicio de Cirugía, Hospital Clínico, Escuela de Medicina, Pontificia Universidad Católica de Chile

La revascularización mesentérica está indicada básicamente en tres grupos de patologías vasculares que afectan las ramas viscerales esplánicas.

1. Isquemia mesentérica aguda
2. Insuficiencia mesentérica crónica
3. Aneurismas viscerales

### *Isquemia mesentérica aguda (IMA)*

La IMA puede ser secundaria a la oclusión embólica, trombosis in situ o disección de la arteria mesentérica superior (AMS). La interrupción del flujo visceral determina cambios isquémicos intestinales que dependen de la capacidad de compensación vía colaterales. La causa más frecuente de IMA es la embolia de la AMS, la que debe ser sospechada en todo cardiópata que consulta por una crisis de dolor abdominal (1).

El cuadro clínico es característico (Cuadro 1). La investigación de laboratorio habitualmente demuestra leucocitosis proporcional al daño isquémico (15.000-30.000 leucocitos x mm<sup>3</sup>), acidosis metabólica progresiva y hemoconcentración. La demostración angiográfica debe ser obtenida a la brevedad, apenas sospechado el diagnóstico ya que en la oclusión proximal de la AMS, la evolución hacia la necrosis transmural toma sólo pocas horas. La angiografía (Figura 1) permite demostrar el sitio de oclusión.

Excepcionalmente, en casos de embolia del tercio distal de la AMS, es posible el tratamiento médico en base a anticoagulante y antibióticos de amplio espectro, corrigiendo factores hemodinámicos que puedan agravar la isquemia (arritmias, hipovolemia, etc.) (2).

La técnica quirúrgica para la embolectomía implica la exploración de la AMS en la raíz del mesocolon transversal distal a la arteria cólica media, bajo heparinización sistémica, mediante una arteriotomía transversal (Figura 2). Evitamos la arteriotomía longitudinal cuyo cierre implica cambios en el diámetro que se han asociado a un mayor porcentaje de trombosis postembolectomía (3). El uso cuidadoso del catéter de Fogarty permite explorar las ramas terminales recuperando el material embólico para su examen histológico. El cierre de la arteriotomía con puntos

*Cuadro 1*

CUADRO CLINICO DE LA EMBOLIA DE LA AMS

Dolor abdominal agudo	88-95%
Cardiopatía	70-96%
Embolia previa o concomitante	33-48%
Vómito	78-82%
Diarrea	57-70%
Leucocitosis	60-91%
Acidosis	54-61%
Signos peritoneales	17%
Sangramiento digestivo	5,8%

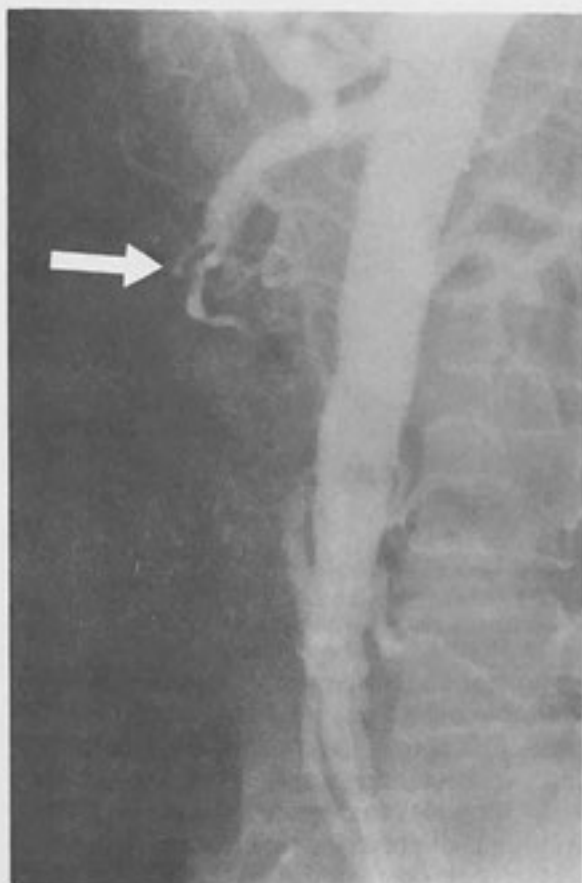


Figura 2. Esquema de la técnica quirúrgica de la embolectomía mesentérica. Bajo heparinización sistémica se introduce el catéter de embolectomía a través de una arteriotomía transversa.

Figura 1. Embolia mesentérica: Aortografía lateral que muestra obstrucción de la arteria mesentérica superior (flecha) a 5 centímetros de su origen.

separados de seda o material monofilamento 5-6/0 asegura la hemostasia sin ser necesaria la reversión de la heparina. Efectuada la embolectomía comprobamos la reperfusión enteral con Doppler intraoperatorio en el borde mesentérico de las asas intestinales.

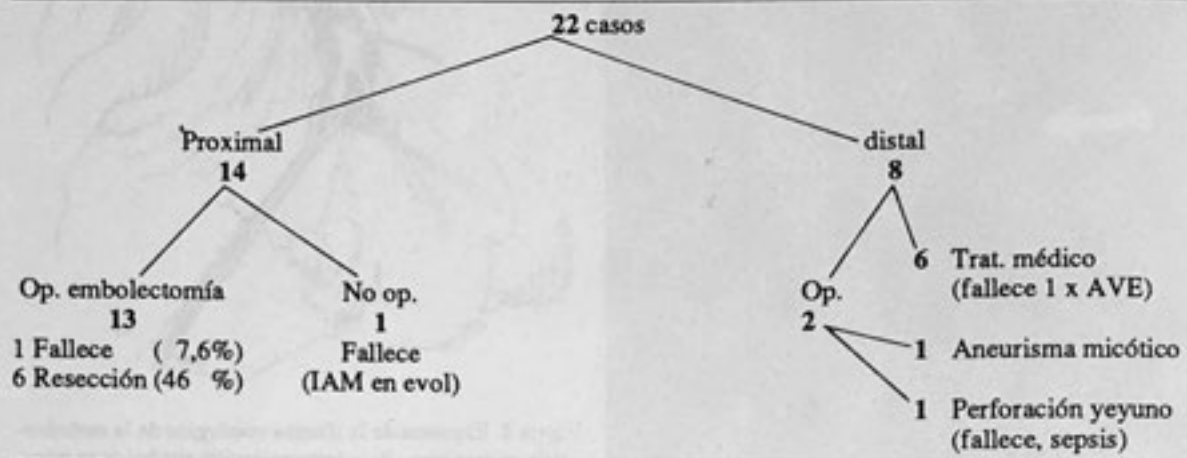
La reperfusión mesentérica debe preceder a la resección de áreas de viabilidad dudosa, ya que con frecuencia se observa recuperación de extensas zonas isquémicas, que de otra forma serían resecaadas. De existir duda respecto de la viabilidad en un segmento intestinal, es preferible programar una nueva laparotomía entre 12 y 24 horas más tarde (second look) antes de proceder a una resección prematura. Durante el postoperatorio debe iniciarse tan precoz como sea posible, el tratamiento anticoagulante en todos los casos con una fuente embolígena persistente, agregando antibióticos de amplio espectro en forma profiláctica.

En nuestra experiencia (Cuadro 2) que en la actualidad alcanza a 22 embolias mesentéricas con diagnóstico angiográfico, de 13 embolectomías, ha sido necesario practicar resección intestinal en 6 casos (46%) con una mortalidad operatoria (7,6%). Series recientes de tratamiento quirúrgico de la embolia AMS demuestran una disminución de la mortalidad de esta grave enfermedad atribuible principalmente a un diagnóstico angiográfico precoz evitando llegar a la resección intestinal (Cuadro 3).

La 2da. causa más frecuente IMA es la trombosis in situ de lesiones estenosantes de la AM generalmente por ateroma. La instalación del cuadro suele ser más insidiosa que en la embolia, dilatándose el diagnóstico y por lo tanto el estudio angiográfico, debido a que la clínica simula otros cuadros abdominales (fleo mecánico, pancreatitis aguda o gastroenteritis, etc.). La pre-existencia de colaterales amortigua la severidad inicial de los síntomas, sobre el 50% de los pacientes que presentan esta complicación refieren antecedentes de angina mesentérica o han sido estudiados por baja de peso significativa.

Cuadro 2

RESULTADOS TERAPEUTICOS EN 22 PACIENTES CON EMBOLIA DE AMS DEMOSTRADA POR ANGIOGRAFIA 1983 - 1988



Ocasionalmente es posible identificar un factor desencadenante que determina una caída del débito, con la consiguiente trombosis de la AMS. Al examen físico pueden destacar estigmas de enfermedad vascular en otros territorios (cerebrovascular, aorta, ilio-femoral o renal) como por ejemplo soplos o ausencia de pulsos periféricos. En las primeras horas a pesar del dolor, el examen físico abdominal es normal apareciendo signos peritoneales sólo cuando el daño isquémico es transmural. La angiografía es característica (Figura 3-A) diferenciándose de la embolia por la obstrucción total de la AMS justo en su origen y el frecuente compromiso oclusivo de los otros vasos viscerales.

La revascularización por trombosis mesentérica requiere de un puente aorto-mesentérico que debe ser practicado con material autólogo debido al riesgo potencial de contaminación. Si el estudio angiográfico demuestra obstrucción de más de un tronco visceral, puede ser necesaria la revascularización múltiple (Figura 3-B).

La mortalidad de la trombosis mesentérica es muy superior (60-100%) a la observada en la isquemia mesentérica aguda de causa embólica (4). El uso de vasodilatadores intraarteriales en la AMS, sugerido en el pasado para el tratamiento de la IMA (5), no ha sido corroborado en las experiencias clínicas posteriores y muy por el contrario, se ha demostrado el posible rol perjudicial que pudieran jugar debido a la diversión de flujo hacia área no isquémicas (6).

Cuadro 3

MORTALIDAD OPERATORIA EN ISQUEMIA MESENTERICA POR EMBOLIA Y TROMBOSIS MESENTERICA

	Nº casos	Trombosis		Embolia	
		Nº casos	% Mort.	Nº casos	% Mort.
Boley	77'	3	66	16	44
Ottinger	78'	21	95	31	74
Sachs	82'	12	100	14	64
Bergan	75'	15	100	11	54
Lázaro	86'	—	—	23	27
Rogers	82'	—	—	22	18
U.C.	88'	3	66	13	7,7

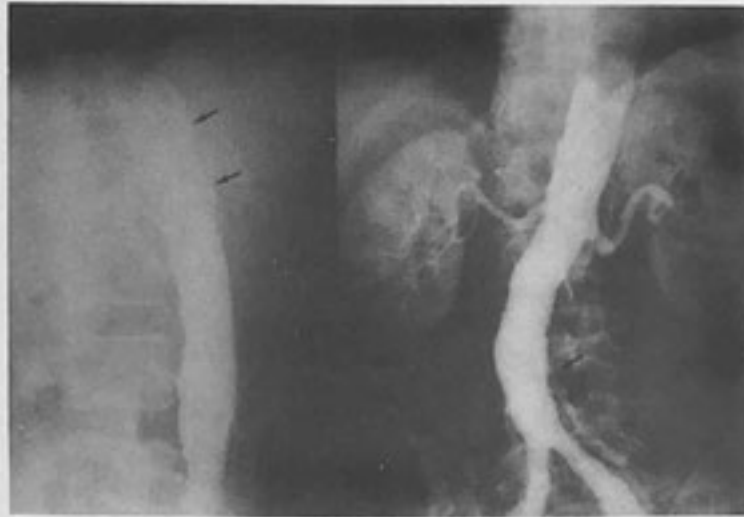

Figura 3A. Trombosis mesentérica: En una aortografía lateral, (izq.) se aprecia la obstrucción total en el origen de el tronco celíaco (TC) y la arteria mesentérica superior (AMS). En una aortografía AP (der.) se contrasta débilmente la arteria mesentérica inferior (AMI).

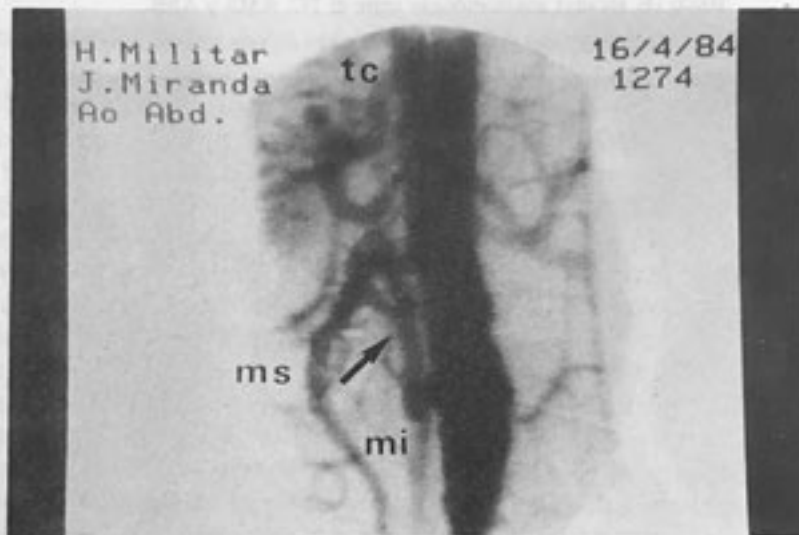


Figura 3B. Aortografía lateral postoperatoria. Revascularización del TC, AMS y plastia de AMI.

Cuadro 4

CUADRO CLINICO DE LA INSUFICIENCIA MESENTERICA CRONICA EN 210 PACIENTES REPORTADOS EN LA LITERATURA

Dolor	98	-	100%
Baja de peso	68	-	93%
Diarrea	32	-	46%
Náusea/vómito	20	-	40%
Constipación			13%
Soplo abdominal	75	-	100%
Enfermedad oclusiva periférica	34	-	66%
Enfermedad oclusiva coronaria			34%

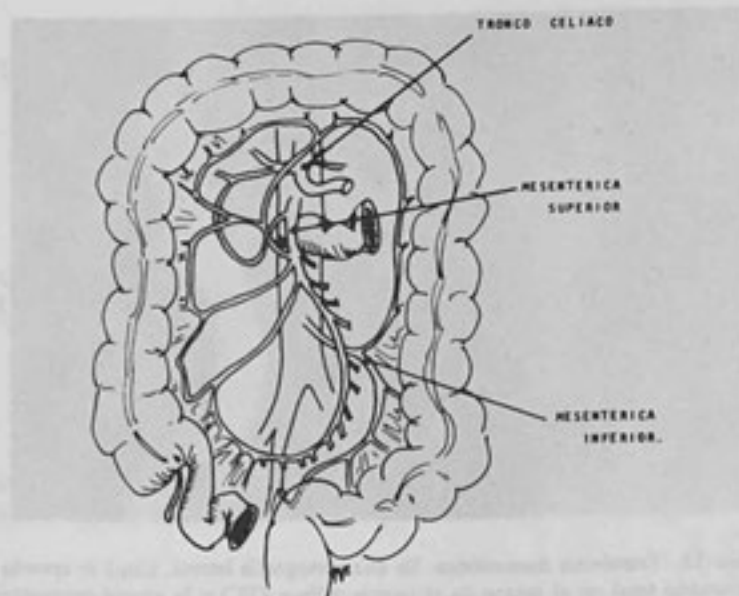


Figura 4. Esquema anatómico de la circulación visceral señalando las arcadas anastomóticas entre el TC, AMS y AMI.

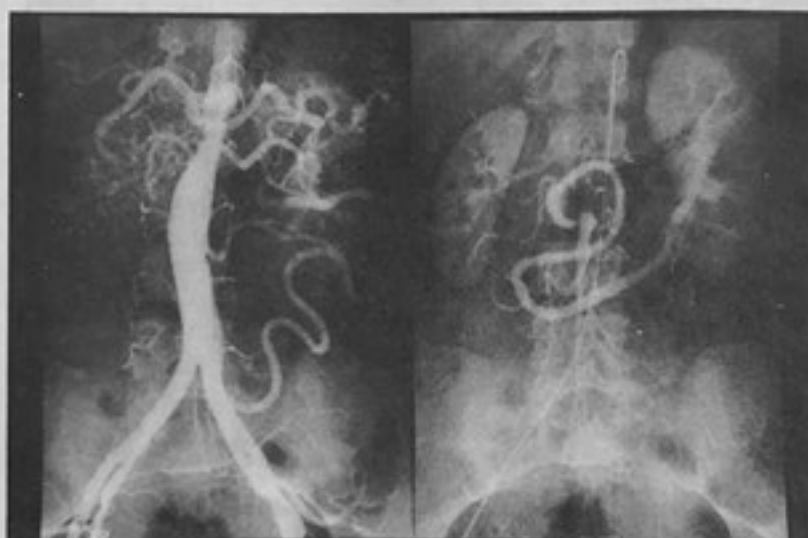

Figura 5. Aortografía de una paciente de 19 años sin síntomas digestivos, hipertensa, que revela el gran desarrollo de la arcada de Rioloano entre la AMI y la AMS que está ocluida en su origen por aortitis de Takayasu. Nótese la obstrucción de la arteria renal derecha.

#### *Insuficiencia mesentérica crónica (IMC)*

En reposo, el territorio intestinal recibe el 10% del débito cardíaco. De este, el 75% se distribuye a la mucosa, porción de alto requerimiento metabólico (absorción, secreción, excreción) el 25% restante hacia la túnica muscular que cumple la función de propulsión, de bajo costo energético. Diversos estímulos humorales y nerviosos son capaces de aumentar el flujo visceral 2-3 veces en el período postprandial alcanzando un pick máximo a los 45 minutos de la ingesta (7).

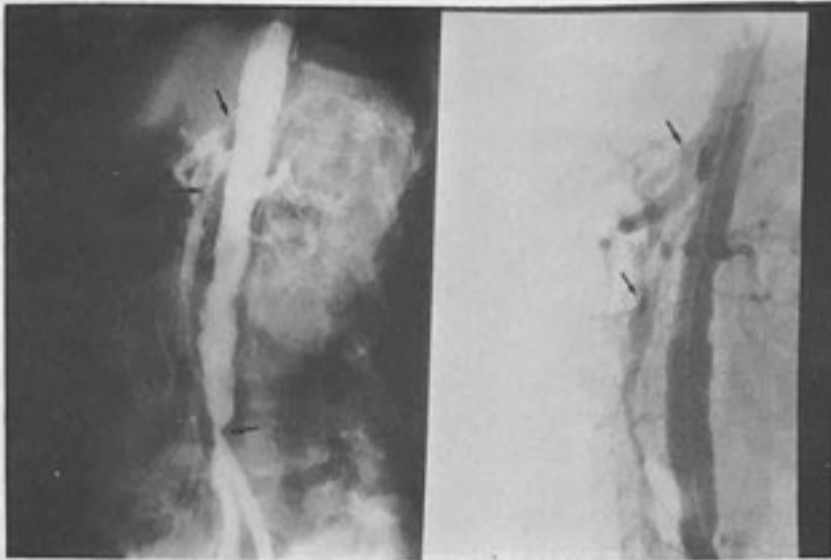


Figura 6. Aortografía lateral preoperatoria (izq.) en una mujer de 60 años con angina mesentérica crónica. Nótese la estenosis crítica del TC, AMS, bifurcación ilíaca y ausencia de AMI. Aortografía de control postoperatorio (der.). Enderterectomía aorto-ilíaca, Bypass aorto celíaco y aorto mesentérico.

El diseño anatómico de los vasos viscerales incluye uniones anastomóticas entre los territorios del tronco celíaco, mesentérica superior, y mesentérica inferior (Figura 4). Estas permiten garantizar un flujo suficiente incluso frente a oclusión total de uno y a veces 2 vasos, sin traducción clínica, si esta se produce en forma lenta y progresiva (Figura 5).

La IMC se presenta por lo tanto cuando existe estenosis severa u oclusión de más de uno de los troncos viscerales (8), siendo poco frecuente este cuadro por una estenosis única, de no mediar otro factor precipitante o ausencia de conexión colateral entre los distintos troncos viscerales.

El síntoma principal de la IMC es la angina mesentérica, caracterizada como un dolor postprandial precoz, habitualmente cólico que condiciona al paciente a reducir la ingesta alimentaria, fragmentándola en porciones más pequeñas y de menor contenido calórico. Consecuentemente se observa una baja de peso progresiva de 10 ó más kilos, en el lapso de algunos meses. Con frecuencia esta baja de peso lleva a la sospecha de una neoplasia, sin observarse al laboratorio elementos de desnutrición o mala absorción.

El diagnóstico clínico se conforma por el antecedente de lesiones vasculares oclusivas en otros territorios, el hallazgo de soplo abdominal (Tabla 4). La angiografía (Figura 6) permite asegurar el diagnóstico para planificar el tratamiento quirúrgico más adecuado.

La revascularización debe ser tan completa como sea técnicamente posible. La revascularización de solo un vaso se ha asociado a 26-50% de recurrencia vs. 11% en revascularización múltiple (9). La técnica clásica ha consistido en la revascularización retrógrada aorto-mesentérica la que tiene inconvenientes debido a la posible angulación del injerto vascular por el peso de las vísceras sobre su trayecto. Es por este motivo que durante los últimos años se ha popularizado la revascularización aorto-mesentérica anterógrada, la que permite a la vez reparar lesiones del tronco celíaco. El material de elección dependerá de la disponibilidad de un injerto autólogo y de la calidad de los vasos tanto en su diámetro como de su pared.

Para este efecto se debe exponer la aorta a nivel de los pilares diafragmáticos utilizando un clamp parcial para la anastomosis proximal. El injerto es llevado por vía retroperitoneal a la AMS distal a su oclusión.

Cuando la obstrucción de la AMS es secundaria a un proceso de aortitis, por lo general no es posible utilizar la aorta abdominal como sitio de implante de un puente aorto-mesentérico. Por lo tanto se debe recurrir a otros vasos ya sea la aorta torácica o el sector ilíaco.

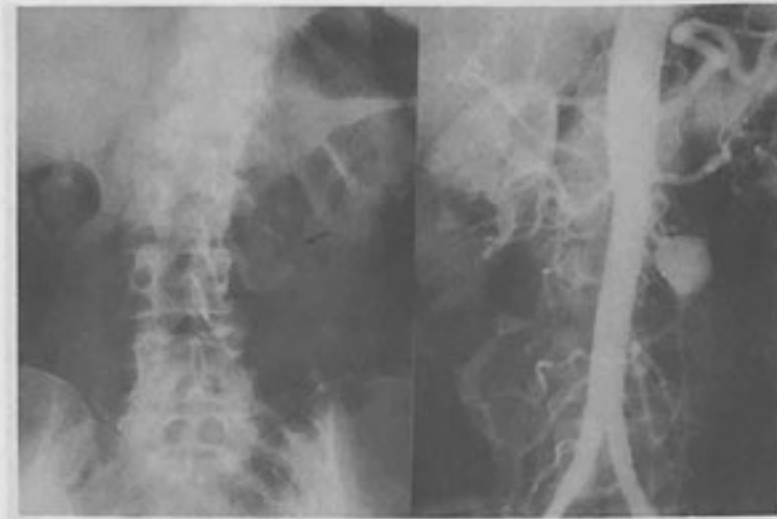

Figura 7A. Aneurisma calcificado de la AMS en el abdomen simple (izq.) y en la angiografía selectiva de la AMS (der.).

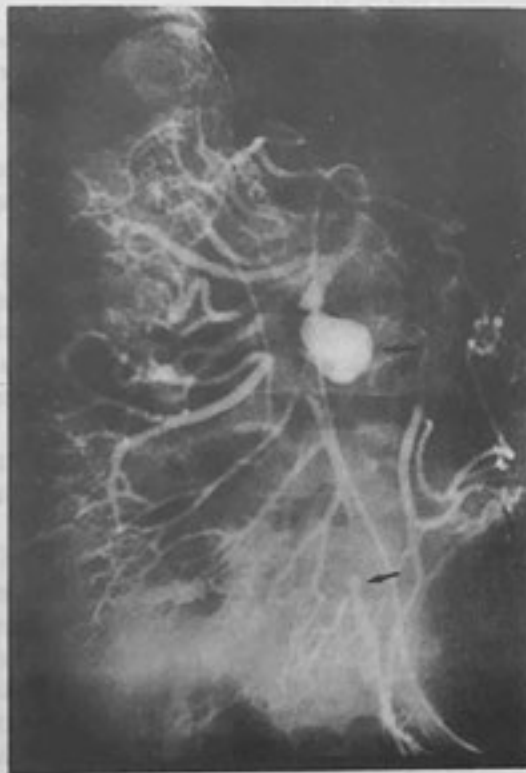


Figura 7B. Dos aneurismas micóticos de la AMS (flecha) en paciente portador de EBSA.

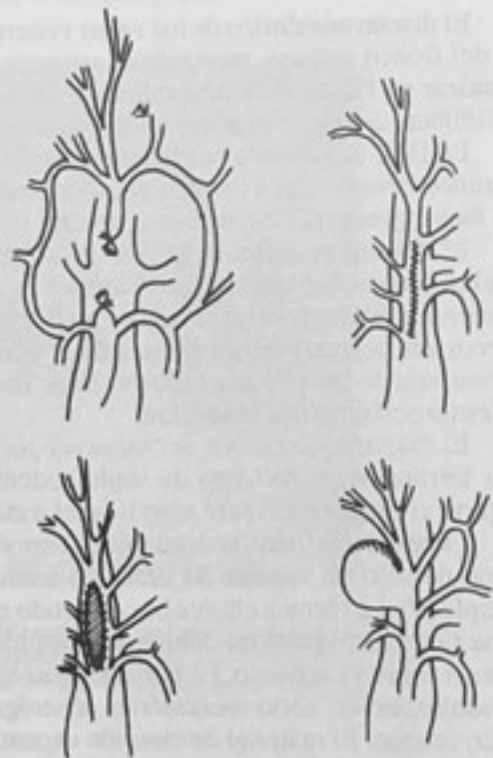


Figura 8. Técnicas de reparación de aneurismas de la AMS: resección y plastia, resección y sutura primaria, ligadura.



El material protésico utilizado debe ser cuidadosamente excluido de todo contacto con vísceras huecas, para evitar fístulas arterioentéricas secundarias. Las anastomosis deben ser con material 5 ó 6/0, no reabsorbible.

También es posible la reparación de este tipo de lesiones mediante la endarterectomía. Sin embargo por lo general la exposición de los ostia viscerales requiere del abordaje retroperitoneal de la aorta vía tóraco-freno laparotomía (10). La extensa disección que esta técnica involucra, puede ser determinante de mayor morbilidad por lo que las ventajas comparativas de este método son aún motivo de controversia.

### *Aneurismas viscerales*

Los aneurismas viscerales son muy infrecuentes. Cuando ocurren suelen ser múltiples en un tercio de los pacientes. Pueden ser secundarios a aterosclerosis, periarteritis nodosa, displasia fibrosa o infección (A. micóticos). El sitio de presentación más frecuente de los aneurismas viscerales ateroscleróticos son las ramas que dependen del tronco celíaco. La mesentérica superior ocasionalmente presenta este tipo de lesiones (Figura 7A). La AMS es, sin embargo, el sitio más frecuente de formación de aneurisma micótico visceral (Figura 7B). En la mitad de los casos de aneurismas ateroscleróticos el diagnóstico es incidental por el hallazgo de calcificaciones en una radiografía simple de abdomen o la presencia de una imagen sugerente de una ecografía abdominal. El resto de los pacientes consultan por síntomas secundarios a la expansión aneurismática o por franca ruptura, encontrándose al examen físico una masa pulsátil dolorosa. En los aneurismas micóticos el antecedente de una endocarditis bacteriana o septicemia está presente en más de 2/3 de los casos.

La técnica de reparación de los aneurismas micóticos depende de su localización en el tronco de arteria mesentérica central o periférica y del desarrollo de colaterales que permitan ligar en forma segura los 2 extremos de la arteria donde se forma dicho aneurisma. En el caso de los aneurismas ateroscleróticos, estos se ubican dentro de los primeros 6 centímetros del tronco de la AMS. En ocasiones es posible efectuar una resección parcial, aneurismorrafia o plastia con parche para preservar ramas yeyunales, la arteria gastroduodenal o la arteria cólica media que con frecuencia están comprometidas (Figura 8).

### BIBLIOGRAFIA

1. Baue AE, Austen WG: Superior mesenteric artery embolism. *Surg Gynecol Obstet* 1963; 116: 474
2. Valdés F, Kramer A, Seitz J, Guzmán S, Cansessa R: Embolia mesentérica: Manejo Terapéutico de 17 casos con diagnóstico angiográfico. *Rev Chil Cir* 1988; 40(3): 206-11
3. Ottinger LW: The surgical management of acute occlusions of the superior mesenteric artery. *Ann Surg* 1978; 188: 721
4. Bergan JJ, Dean RH, Conn J, Yao ST: Revascularization in treatment of mesenteric infarction. *Ann Surg* 1975; 182: 430
5. Boley SJ, Sprayregan S, Siegelman SS, Veith F: Initial Results from agresive roentgenological and surgical approach to acute mesenteric ischemia. *Surgery* 1977; 82: 848
6. Bulkley GB, Womack WA, Downey JM, Kviets PR, Grangei DN: Collateral blood flow in segmental intestinal ischemia: Effects of vasoactive agents. *Surgery* 1986; 100: 157
7. Jager K, Bollinger A, Valli C, Amman R: Measurement of mesenteric blood flow by duplex scanning. *J Vasc Surg* 1986; 3: 462
8. Crawford ES, Morris GC, Myhre HO, Roehm JOF: Celiac axis, superior mesenteric artery and inferior mesenteric artery occlusion: Surgical considerations. *Surgery* 1977; 82: 856
9. Hollier LH, Bernatz PE, Pairolero PC, Payne WS, Osmundson PJ: Surgical management of chronic intestinal ischemia: A reappraisal. *Surgery* 1981; 90: 940
10. Stoney RJ, Ehrenfeld WK, Wylie EJ: Revascularization methods in chronic visceral ischemia caused by atherosclerosis. *Ann Surg* 1977; 186: 486